1402

Lane Medical Library

31 Fälle von Myomektomie

aus der gynäkologischen Klinik zu Königsberg

in der Zeit von 1887 bis April 1891.

Inaugural-Dissertation

der

medizinischen Facultät zu Königsberg i. Pr.

zur

Erlangung der Doktorwürde

in der

Medizin, Chirurgie und Geburtshülfe

vorgelegt und öffentlich verteidigt

am 2½ Juli 1891, Mittags 12 Uhr,

von

Theodor Cohn,

prakt. Arzt.

Opponenten:

Herr **Alfred Stieda**, Dr. med.

Herr **Max Podack**, cand. med.

Königsberg.

Druck von A. Hausbrand's Nachfolger.

1891.

Digitized by the Internet Archive
in 2026

https://archive.org/details/IA40153514_0084

Seinem Oheim

dem Buchhändler

Herrn Max Cohn

in dankbarer Verehrung

gewidmet

vom

Verfasser.

Die Hauptschwierigkeiten der Myomektomie, d. h. der Entfernung der myomatösen Uterusgeschwülste durch den Bauchschnitt, bestehen einerseits in Abwehr der Blutung während der Operation, sodann in Sicherung des Stumpfes, welcher nach Abtragung der Geschwulstmassen im Abdomen zurückbleibt, gegen Sepsis und Nachblutung.

Die erste der genannten Gefahren hat Péan zu bekämpfen gesucht; er trug den Tumor allmählich ab und sicherte schliesslich das Stielende durch Schnürdrähte. An Stelle der Drähte brauchte man später die einfache Ekraseurschlinge, andere unterbanden provisorisch mit Doppelligaturen von einer medianen Durchbohrungsstelle aus die Stielmassen. Kleberg verwandte elastische Ligaturen in derselben Weise wie Péan seine Drahtschnüre. Schröder empfahl, die zuführenden Gefässe zu unterbinden. Gegenwärtig findet wohl eine ziemlich allgemeine und auch erfolgreiche Anwendung, die zuerst von A. Martin angegebene einfache Umschnürung des Stieles mit Gummischnur.

Die Stielbehandlung nach Abtragung der Geschwulstmassen hat vom Anfang der Myomoperationen an zwischen zwei Methoden geschwankt.

Péan, dem wir überhaupt die erste bestimmt ausgebildete Methode verdanken, versorgte den Stumpf extraperitoneal. Nachdem er Cervix und lig. lata in der oben erwähnten Weise fest zusammengeschnürt hatte, schnitt er die Geschwulst ab und befestigte den Stiel im unteren Winkel der Bauchwunde. Hegar und Kaltenbach vervollkommneten diese Operationsweise; sie machten den Stumpf durch Glühhitze und Chlorzinkätzung aseptisch und befestigten ihn im unteren Wundwinkel, wobei sie das periton. parietale mit dem des Stumpfes überall eng vereinigten. Keith erreichte die besten Erfolge durch extraperitoneale Befestigung des Stiels mittels Draht oder Klammer.

Allmählich aber wandte man sich von der extraperitonealen Methode ab; man warf ihr die lange Dauer

der Operation, die schwere und nur für einzelne Fälle geeignete Ausführung, endlich auch die verwickelte und gefährliche Nachbehandlung vor und ging zur intraperitonealen Stielbehandlung über, welche man früher aus Furcht vor Blutung und Sepsis vermieden hatte. Diese Gefahren, wenn auch nicht gänzlich zu beseitigen, so doch bedeutend herabzusetzen, war das ruhmreiche Werk Schröder's, die Frucht seiner jahrelangen, mühevollen Bestrebungen. Er erreichte diesen Erfolg durch Anwendung der elastischen Umschnürung, Unterbindung der zuführenden Arterien und schliessliche Uebernähung des Stumpfes mit dem Bauchfell.

Im Anfange der Myomoperationen glaubte man die Frage der Stielversorgung ganz allgemein für alle Arten von Myomen entscheiden zu können. Gegenwärtig ist man nun wohl ziemlich übereinstimmend zu einer intrap. Stielversorgung geneigt, so weit es sich um die Abtragung subseröser, gestielter Geschwülste handelt; dasselbe gilt für die interstitiellen Geschwülste, welche aus der Uteruswand herausgeschält werden, worauf das Bett vernäht, und der Uterus reponiert werden kann; dagegen weichen die Meinungen der Operateure auseinander, sobald es sich um Tumoren handelt, mit denen zugleich auch ein Theil des Uterus und seiner Anhänge entfernt werden muss. Theoretische Erwägungen über diese Streitfrage können für sich allein nie zu einem nutzbringenden Ergebnisse führen, vielmehr ist das Maassgebende die Erfahrung und Beobachtung gewiegter Operateure.

Einen Beitrag dieser Art hofft Verfasser mit vorliegender Arbeit zu liefern; in derselben veröffentlicht er 31 Fälle von Myomektomien, welche in der hiesigen, königl. gynäkolog. Universitätsklinik von Herrn Geheimrat Prof. Dr. Dohrn in der Zeit von 1887 bis 1. April 1891 ausgeführt worden sind.

Bei der Betrachtung der Symptome aller unserer 31 Myomkranken, welche, wie die Indikationen zu dem entsprechenden operativen Eingriffe, im Zusammenhange abgehandelt werden sollen, fällt zunächst auf, dass die Myome in vielen Fällen gut ertragen worden sind und weder eine Organstörung hervorriefen, noch sonst das Allgemeinbefinden beeinträchtigt haben. So z. B. kam eine Patientin (Fall 17) mit einer kindskopfgrossen Geschwulst nach der Klinik, welche schon 4 Jahre lang bestand, ohne besondere Beschwerden zu verursachen. Eine andere Kranke wollte

den Tumor schon vor 8 Jahren bemerkt haben (Fall 9), ohne von demselben nennenswerth belästigt worden zu sein.

Meistens jedoch wurden die Patientinnen schon frühzeitig durch das Auftreten von Schmerzen auf ihr Leiden aufmerksam gemacht; bei einer nicht geringen Anzahl bestanden sogar die Fibromschmerzen schon Jahre lang, ohne dass eine Vergrösserung des Uterus bemerkt wurde. Wie nun im allgemeinen die Krankheitserscheinungen der Myome abhängig sind von ihrem Sitz und ihrer anatomischen Beschaffenheit, so verhielten sich auch in unseren Fällen die Schmerzen inbezug auf Heftigkeit und Lokalisierung; sie waren gering bei den subserösen Myomen, stärker bei den intramuralen. Die Kranken klagten über Schmerzen im Unterleibe, über ein belästigendes Gefühl von Drängen nach unten, viele auch über Schmerzen im Kreuze und in den Beinen. Diese Beschwerden konnten teils durch die Zerrung des Bauchfelles von seiten der sich ausdehnenden Neubildung erklärt werden, teils waren es Druckerscheinungen auf die im Becken gelegenen Nerven. Gleichfalls infolge des Druckes und zwar auf Blase und Mastdarm bildeten sich eine Reihe anderer Symptome heraus. So besonders häufig Harndrang, oft mit Schmerzen bei der Urinentleerung verbunden. In einem Falle hatte Kompression des Blasenhalses Urinretention veranlasst. Auch die Defäkation zeigte sich bei einer ganzen Reihe der Pat. erschwert und einige Male sogar schmerzhaft. Der Druck der Tumoren auf die Venen machte sich durch Oedeme kenntlich. Einzelne Kranke hatten unter lästigem Erbrechen zu leiden, durch das sie aufs äusserste erschöpft wurden, eine Erscheinung, welche wohl auf peritonitische Reizungen zurückzuführen ist. Dass dieselben sich auch bis zur Entzündung steigern konnten, ging aus dem Operationsbefund bei vielen Fällen hervor, in denen sich die Folgen partieller Peritonitiden in Form von Verklebungen und Verwachsungen mit der Umgebung zeigten. Wenn Fritsch zum Beweise der Gutartigkeit der Myome unter anderem auch die Seltenheit der Adhäsionen herbeizieht, so stimmt das uns vorliegende Beobachtungsmaterial nicht damit überein. Acht mal nämlich zeigte sich die Geschwulst entweder mit der Bauchwand oder Darmschlingen teils lose verklebt, teils durch leicht durchtrennbare Bindegewebsstränge verbunden. Einmal (20) adhärierte das ganze Netz, ein anderes Mal (23) zeigte sich ein ungefähr mannsfaustgrosses Fibrom mit dem kleinen Becken und sämmtlichen Nachbarorganen verwachsen. Dagegen hatte

im Falle 29 nicht die Eigenart der Myom, sondern der Reiz einer Laparotomienarbe die Verlötung der Geschwulst mit der Bauchwand bewirkt, die sich bei dem zweiten Bauchschnitte herausstellte. Ebenso führte der Reiz der Narbe bei Frau M. (Fall 16) zur festen Verwachsung einer Dünndarmschlinge mit dem Peritoneum parietale.

Blutungen traten nur bei den Pat. mit intramuralem Myome auf; jedoch galt nicht das Umgekehrte, denn viele der intramuralen Tumoren hatten nie Blutungen im Gefolge gehabt. Wovon das Auftreten dieses Symptomes abhing, war aus unseren Fällen nicht ersichtlich; die Grösse der Myome spielt hierbei keine Rolle. Ein Teil der Patientinnen litt nur an Menorrhagieen, andere wurden von fortdauernden Blutverlusten hochgradig erschöpft und äusserst anämisch.

Die Erwähnung der Sterilität als Symptom der Myome regt uns an, die Beziehungen der genannten Geschwülste zur Unfruchtbarkeit, wie sie sich aus unserem Material ergeben, zu betrachten. 17 unserer Patientinnen waren steril. 24 von 30 waren verheiratet und 11 von diesen, also beinahe 46 %, unfruchtbar. Diese Zahlen sprechen doch wahrlich eher dafür, dass die Myome als Ursache der Sterilität aufzufassen sind. Ferner darf man aus der Thatsache, dass unter den Myomkranken 24, also 80 %, verheiratet waren, den Schluss ziehen — wenn man überüberhaupt nach solchen verhältnismässig kleinen Zahlen allgemein urteilen darf —, dass Verheiratete eine grössere Prädisposition zu Myomen besitzen, als ledige Personen oder vielmehr solche, die den Geschlechtstrieb wenig oder garnicht befriedigen.

Auffallend und mit unserer Anschauung nicht in Uebereinstimmung zu bringen ist der Umstand, dass unter den 13 Frauen, welche geboren hatten, 5 waren, welche 1 bis 5, und 8 Frauen, welche mehr als 5 mal geboren hatten. Eine 8 para hatte sogar ausserdem noch 4 Aborte durchgemacht. Wir hätten erwarten sollen, dass die Zahl der Mehrgebärenden eine viel geringere gewesen wäre. Dies ist wohl jedoch nur eine zufällige Erscheinung. Winkel wenigstens, der schon vor 16 Jahren über eine Krankenzahl von 108 berichtete, fand, dass auf eine jener Frauen nur 2,7 Kinder kommen, während er ausgerechnet hatte, dass sonst eine deutsche Frau durchschnittlich 4 bis 5 Kinder hat, und glaubt hieraus schliessen zu dürfen, dass die Myome in der That ein bedeutendes Hinderniss für die Konzeption wären. Hierfür giebt Fall 18 ein entsprechendes Bei-

spiel. Die 35jährige Frau B. war 6 Jahre lang steril verheiratet; eine Anschwellung des Leibes bemerkte sie erst ein Jahr, bevor sie sich an die Klinik wandte. Auf Grund der Untersuchung wurde Fibroma uteri diagnostiziert; der Uterus liess keine Sonde eindringen. Bei der Operation zeigten sich nun 2 verschieden grosse Fibrome, welche so sassen, dass sie den Uterinkanal zudrückten. Sie wurden beseitigt, Patientin verliess nach 25 Tagen geheilt die Klinik und wurde $17^1/_2$ Monate später mit der Zange von einem reifen Kinde entbunden. Hier war die Gelegenheit zur Konzeption vor der Operation doch mindestens eine ebenso häufige wie nach der Operation. Aber das Myom war da und vereitelte alle Bemühungen. Erst nach Beseitigung dieses Hindernisses konzipierte Patientin.

Keine der Myomektomien wurde ohne zwingenden Grund unternommen und, eine jede von ihnen war durch eine bestimmte Indikation gerechtfertigt. In der grösseren Hälfte der Fälle verursachte die Neubildung anhaltende Schmerzen und Beschwerden, die den Patientinnen das Leben nnerträglich machten. 8 von diesen Kranken drangen auf die Operation, weil sie durch ihr Leiden erwerbsunfähig gemacht waren. 5 Mal musste wegen profuser während der Periode und unabhängig von derselben auftretender Blutungen operativ vorgegangen werden. Bei 3 Kranken war die Operation wegen bedenklicher Kompressionserscheinungen der Beckenorgane angezeigt, Obstipation und Harnverhaltung, Schmerzen bei der Entleerung von Blase und Mastdarm. Andauerndes, rasches Wachstum der Myome gab 3 Mal Veranlassung zum operativen Eingriff. 2 Myomektomien endlich erfolgten wegen Schwangerschaft. Häufig fanden sich mehrere der genannten Erscheinungen beisammen. In jedem Falle aber wurden die Beschwerden und Gefahren von seiten des Tumors gegen den etwaigen Gewinn oder Nachteil einer Operation möglichst genau abgeschätzt. Dazu diente vor allem die genaue Untersuchung der Pat. meist während einer längeren Beobachtungszeit, sodann aber auch die gewissenhafte Berücksichtigung des Alters, Kräftezustandes und besonders der häuslichen Verhältnisse der Kranken. Gerade dieser letztgenannte Punkt ist oft bei der Frage der Operation von einer ausschlaggebenden Bedeutung gewesen, die ihm auch von anderen Operateuren mit Recht zugestanden wird. So sagt T. Spencer Wells: „Was bei einer Dame, die sich im glücklichen Besitz einer hohen Rente wiegt, niemals ein Recht giebt, weil sie sich schonen

und pflegen kann, ist bei der Frau eines kinderreichen, aber güterarmen Arbeiters eine dringende Indikation. Wenn eine gutsituirte Dame über Schmerzen oder Blutungen klagt und darüber von Zeit zu Zeit leistungsunfähig und bettlägerig wird, so lässt sich viel beschwichtigen und durch Vertröstung auf Badereisen und andere schöne Adjuvantien manches Jahr lang Zeit gewinnen. Die Arbeiterfrau muss leistungsfähig sein, oder es leidet der ganze Hausstand, oft auch der Hausfriede und das Gedeihen der ganzen Familie unter dem Kranksein der Frau. Wegen Beschränkung und Verhinderung der Arbeitsfähigkeit einen Eingriff zu wagen, ist unter gewissen Umständen eine vollberechtigte und für Kranke eine zwingende Indikation.“ Schliesslich sei noch erwähnt, dass stets die Patientinnen von der Notwendigkeit des operativen Eingriffs und den Aussichten desselben in Kenntnis gesetzt und ihnen darnach die Entschliessung anheimgestellt wurde. Alle Operationen geschahen mit Einwilligung der Leidenden.

Bei der Beschreibung der einzelnen Fälle ist der Kürze und besseren Uebersicht wegen eine Einteilung nach dem Operationsverfahren gewählt worden. Durch die der Arbeit beigefügten Skizzen hofft der Verf. die Gestalt der Tumoren und ihr Lageverhältnis zu den Nachbarorganen besser zu veranschaulichen. Zunächst kommen die einfachen Myomektomien, bestehend in einer Abtragung des gestielt aufsitzenden Tumors. Daran schliessen sich die Enukleationen, wobei die Geschwulstkapsel gespalten und die Neubildung ausgeschält wurde, teils mit, teils ohne Eröffnung der Uterinhöhle. Die dritte Hauptgruppe bilden die Hysteromyomektomien. Hier musste bei der operativen Entfernung des Myomes auch das corpus uteri mit seinen Anhängen entfernt werden. In der Namengebung der Operationen ist Verf. den Ausführungen Zweifels gefolgt, welche dieser Forscher im Anfang seiner Arbeit „über die Stielbehandlung bei Myomektomien“ niedergelegt hat.

I. Einfache Myomektomien.

1. Fall. Frl. Wr., Besitzerstochter, 44 J. Np. Fibroma uteri. Operiert am 23. Juli 1887. (Fig. 1.)

Bei der äusseren Untersuchung fühlt man im Abdomen der Patientin einen kindeskopfgrossen, etwas unregelmässig gestalteten, harten Tumor, der auf Druck nicht schmerzhaft ist. Er lässt sich leicht bewegen und

scheint an einem nach dem kleinen Becken hinziehenden 2 Finger dicken und 1 Finger langen Stiele zu pendeln.

Die innere Untersuchung ergiebt anteflektirte Haltung des corpus uteri; dasselbe ist hart und in seiner hinteren Wand verdickt. Von hier scheint sich auch der äusserlich gefühlte Stiel abzuzweigen. Die Uterinhöhle ist nicht verlängert.

Operation: Ein 12 cm langer Schnitt in der linea alba zwischen Nabel und Symphyse durchtrennt die Bauchdecken, worauf die blutrote harte Geschwulst von glänzender Oberfläche sich zeigt. Sie wird mit Muzeuxschen Zangen gefasst, ihre leichten Adhäsionen mit dem Peritoneum parietale lassen sich stumpf lösen, und es gelingt ohne Mühe, den Tumor aus der Bauchwunde herauszuziehen. Derselbe sitzt in der That mit einem 2 Finger dicken und 1 Finger langen Stiele an der hinteren, etwas verdickten Uterinwand fest. Der Stiel wird mit einer Gummischnur umschnürt, und letztere nach Schliessung der Bleiklammern durch 2 Seidensuturen befestigt. Oberhalb der Ligatur wird die Geschwulst abgetragen. An dem zurückbleibenden Stumpfe wird Peritoneum mit Peritoneum durch eine fortlaufende Seidensutur vereinigt und darauf der Stiel versenkt. Eine Dünndarmschlinge, die bei diesem Akte prolabierte, konnte man leicht reponieren. 4 tiefe und 4 oberflächliche Nähte verschliessen die Bauchwunde. Darüber wird ein Jodoformgazewattenverband angelegt.

Das Befinden der Pat. war nach der Operation stets gut; am 7. Tage konnten nach Heilung der Bauchwunde per pr. die Nähte entfernt werden. Am 13. Tage durfte sie sich zeitweise ausserhalb des Bettes aufhalten und am 15. Tage nach der Operation wurde Pat. geheilt entlassen.

2. Fall. W., Tischlerfrau, 43 J. Ip. Fibroma uteri. Operiert am 19. November 1887.

Pat., wohlgenährt und von blühender Gesichtsfarbe, bemerkte schon seit 1881 eine Geschwulst im Unterleibe. Der Umfang desselben beträgt 2 cm, unterhalb des Nabels 98 cm. Durch die dicken Bauchdecken hindurch fühlt man 2 Tumoren, einen über dem rechten queren Schambeinaste von der Grösse einer Mannesfaust; er ist rundlich, hart und mit einem ungefähr apfelgrossen Knollen beweglich verbunden; ein anderer ist über dem linken queren Schambeinaste zu fühlen und reicht bis zum Nabel empor; auch er ist hart, rund und leicht beweglich. An

die verkürzte, verdickte und harte Portio schliesst sich ein nach hinten und rechts verlängertes, stark verbreitetes, 12 cm langes corpus an; der fundus lässt sich nur schwer abtasten. Der eine, rechte Tumor hängt mit dem corpus zusammen, ob auch der andere Tumor, ist nicht sicher nachweisbar.

Ein 15 cm langer Schnitt legt die Bauchhöhle frei, man erblickt nach Wegräumung der vorgelagerten Darmschlingen den linken Tumor. Er wird mit Muzeuxschen Zangen gefasst und angezogen, wobei sich aus den Zangenwunden dünne, klare Flüssigkeit entleert Die über Mannesfaust grosse Geschwulst wird aus der Bauchwunde entwickelt; sie steht durch einen 4 Finger dicken Stiel, um dessen Basis sich die stark vergrösserte linke Tube schlingt, in Zusammenhang mit dem linken Uterushorn. Der Stiel wird durch eine starke Gummiligatur abgeschnürt und abgeschnitten. Die rechts gelegene Geschwulst hat die Grösse einer kleinen Mannesfaust, eine höckerige Oberfläche und recht harte Konsistenz. Ohne Mühe wird der Tumor mittels einer Kugelzange aus der Bauchhöhle herausgehoben, sein 3 Finger dicker Stiel, welcher nach dem rechten Uterushorn führt, mit einer Gummiligatur abgeschnürt und der Tumor selbst abgetragen. Als dritter Tumor wird ein rechts in der Tiefe des kleinen Becken gelegenes, mit dem Uterus breit zusammenhängendes Fibromyom gefunden, aber nicht entfernt. Den Verschluss der Bauchhöhle bewirken je 5 tiefe und oberflächliche Nähte. Darüber wird der übliche Verband angelegt. Die Heilung erfolgte reaktionslos. Am 9. Dezember konnte Pat. entlassen werden; eine Untersuchung der Genitalien ergab, dass der Uterus mit dem rechts neben ihm interligamentös gelegenen Tumor gut beweglich war und keine Druckempfindlichkeit zeigte. Ueber das spätere Befinden der Pat. konnte nichts in Erfahrung gebracht werden.

3. Fall. Frl. Schw., Besitzerstochter, 48 J. Np. Fibroma uteri. Operiert am 18. Februar 1888. (Fig. 3.)

Ein mehr als mannskopfgrosser Tumor hat das Abdomen der Pat. aufgetrieben. Er ist länglich geformt, hinten flach, an der Vorderfläche stark gewölbt und fühlt sich glatt an. Sein Rand trägt mehrfache Einkerbungen. Die mehr flache Hinterseite der Geschwulst ist mit zahlreichen kleineren und grösseren Knollen besetzt. Eine Stielverbindung lässt sich nirgends mit Sicherheit nach-

weisen, doch zeigt der Tumor grosse Beweglichkeit. Der Uterus liegt nach links und hinten verschoben. Im rechten Parametrium fühlt man in der Gegend des rechten Ovariums einen wallnussgrossen, leichten, beweglichen, harten Körper. Das linke Ovarium ist zunächst nicht zu finden. Ein vom Tumor nach dem kleinen Becken ziehender Strang ist mit Sicherheit nicht zu diagnostizieren.

Ein 15 cm langer Bauchschnitt in der linea alba bringt die vom Bauchfelle überzogene Vorderfläche der Geschwulst zur Ansicht. Ihr sitzen zahlreichere grössere und kleinere Höcker auf. Da nirgends Adhäsionen vorhanden sind, lässt sich der Tumor leicht hervorwälzen: er hängt durch einen 10 cm langen, sehr weichen Stiel mit der rechten Funduskante zusammen. Auf der rechten Tube sitzt an einem ganz dünnen Stiele der zweite, innerlich gefühlte, etwa apfelgrosse Tumor, dessen Aussehen sonst dem des grossen Tumors entspricht. Zunächst wird der Stiel des grossen Tumors mit einer Gummiligatur umschnürt und die 39 Pfund schwere Geschwulst abgetragen, darauf der Stumpf mit einigen Katgutsuturen vernäht. Ebenso ging die Entfernung des kleineren Tumors vor sich. Die rechte Tube erschien länger und dicker als die linke. Därme fielen nur wenig vor. Der Blutverlust war gering. Der Verschluss der Bauchwunde durch 7 tiefe und 5 oberflächliche Nähte beendigte die Operation. Nach 8 Tagen ungestörten Verlaufes war die Bauchwunde p. pr. verteilt. Pat. konnte am 8. März geheilt entlassen werden.

4. Fall. Gutsbesitzersfrau Sch., 23. J. Np. Fibrosarcoma uteri. Operiert am 14. April 1888. (Fig. 4.)

Das Abdomen der Pat. ist ziemlich stark aufgetrieben durch einen bis zur Nabelhöhe hinaufreichenden Tumor. Derselbe hat ungefähr die Gestalt zweier in einander gesetzten Urnen, ist an seiner breitesten Stelle handbreit, besitzt eine harte Konsistenz, gleichmässige Oberfläche, keine nachweisbaren Verwachsungen mit der Bauchhaut oder den Nachbarorganen. Auch innerlich fühlt man durch das vordere Scheidengewölbe den unteren schmalen Fortsatz der äusserlich gefühlten Geschwulst. Der Uterus liegt anteflektiert und dabei nach links und hinten verdrängt; seine Höhle ist um 1 cm verlängert. Zwischen Uterus und Tumor kommt der tastende Finger in einen deutlichen Zwischenraum. Die Geschwulst selbst lässt sich sehr leicht bewegen. Eine Stielverbindung kann man mit Wahrscheinlichkeit, jedoch nicht sicher, rechts vom Uterus annehmen.

Zur Spaltung der dicken, fettreichen Bauchdecken diente ein 19 cm langer Schnitt. Die Tumorvorderfläche ist durch mehrere dünne, strangartige Adhäsionen mit der vorderen Bauchwand verbunden, die ohne Mühe zerrissen werden. Da die nunmehr eingesetzten Muzeuxschen Zangen ausreissen, wobei die Rissstellen eine bröckelige. schmutzig graue Masse entleeren, muss man den Tumor an seinem nach unten ragenden Fortsatz umfassen und aus der Schnittwunde hervorwälzen. Da zeigt sich denn eine 2 Finger dicke Stielverbindung auf der rechten Uteruskante. Die Beseitigung des Tumors erfolgt wie in den vorhergehenden Fällen. Nach reaktionslosem Verlauf verliess Frau Sch. am 9. Mai geheilt die Klinik.

5. Fall. Frau F., 54 J. VII p. Fuhrmannsfrau, Sarcoma uteri. Operiert am 28. April 1888. (Fig. 5.)

Die für ihr Alter kräftig aussehende Pat. leidet an einem mässigen Emphysem und Bronchialkatarrh. Das stark aufgetriebene Abdomen misst 9 cm, unterhalb des Nabels 111 cm, der proc. ensif. ist von der Symphyse 45 cm entfernt. Es besteht ein Hängebauch 1. Grades. Die sehr schwachen Bauchdecken zeigen Diastase der recti. Vom kleinen Becken steigt ein mannskopfgrosser. höckeriger, fester Tumor drei Finger breit über den Nabel hinaus empor, lässt sich aber leicht bewegen. Innerlich fühlt man die verkürzte Portio, kann jedoch nicht das Corpus uteri bimanuell von der unteren Geschwulstkuppe abgrenzen. Die Sonde geht schwach anteflektiert, etwas nach rechts hin 3 cm über den Knopf in die Uterinhöhle hinein. Macht man jetzt Bewegungen mit dem äusserlich gefühlten Tumor, so geht die Sondenspitze immer mit, und jetzt fühlt man heraus, dass die untere Geschwulstkuppe mit der linken Seitenwand des etwas in die Länge gezogenen und schlaffen Uterus innig und breit verwachsen ist. Die Parametrien sind frei und die Inguinaldrüsen nicht geschwollen.

Bei der Durchtrennung der Bauchdecken floss aus dem unteren Wundwinkel etwa $^1/_2$ l. seröse Flüssigkeit ab. Sofort wird der braunrote, stark höckerige, feste Tumor sichtbar. Seine leichten Verwachsungen mit dem Peritoneum der Bauchwand werden durchtrennt, er selbst nach Erweiterung der Schnittwunde nach aussen entwickelt. Die Geschwulst sitzt im linken breiten Mutterbande mit ihrer unteren Kuppe fest, und ist mit der linken Uteruskante breit und innig verwachsen. Zur provisorischen

Blutstillung wird nun eine elastische Gummischnur um den Ansatz der Geschwulst am lig. latum unterhalb des Tumors gelegt, ohne den Uterus mitzufassen, und durch Bleiklammern befestigt. Nach der Abtragung des Tumors folgt die vom Aussenrande her beginnende schrittweise Umstechung des lig. latum. Da die Gummischnur nach dem Uterus allmählich zu gleiten beginnt, blutet es nicht unerheblich aus den erweiterten Gefässen des Ligamentes; doch gelingt es durch zahlreiche Umstechungen der Blutung völlig Herr zu werden. Nun bietet das Operationsfeld folgendes Bild dar: Das linke Ovarium, welches an normaler Stelle gelegen hatte und schon etwas geschrumpft war, ist an der Mitte des Stumpfes des breiten Mutterbandes angenäht geblieben. Die während der Operation mehrfach vorgefallenen Därme wurden mit warmen Carbolkompressen bedeckt und reponiert. Nach Entfernung der Gummiligatur erfolgt der Verschluss der Bauchwunde durch 7 tiefe und 5 oberflächliche Seidennähte.

Am Tage nach der Operation wurde der Puls unregelmässig und aussetzend. Pat. erbrach mehrere Male. Am 2. Tage stieg die Temperatur. Orthopnoe stellte sich ein. Am 1. Mai hörte das Erbrechen auf, aber Fieber und Atembeschwerden nahmen zu. Abends wurde der Puls frequenter und kleiner; gegen 7 Uhr trat Trachealrasseln und kurz darauf der Tod ein.

6. Fall. Frau Kaufmann K., 47 J. VIII p. IV a b. Fibromyoma uteri. Operiert am 8. Dezember 1888.

Ein ziemlich leicht beweglicher, mannskopfgrosser Tumor von harter Consistenz und flachknolliger Oberfläche steigt aus dem kleinen Becken hervor, hier stielförmig von der linken Seite her entspringend. Die Inguinaldrüsen sind beiderseits geschwollen. Die verdickte Portio hat die Richtung nach hinten und links inne; in ihrer Verlängerung und rechts vom Tumor liegt in schwacher Anteflexion der Uterus. Beide folgen nur sehr wenig, wenn man die Neubildung von aussen bewegt; fixiert man den Tumor, dann ist der Uterus leicht hin und her beweglich. Auch bimanuell lässt sich kein sicherer Zusammenhang zwischen Uterus und Neubildung feststellen. Letztere scheint im lig. latum sin. zu endigen. Die Sonde dringt 6 cm über den Knopf ein. Ovarien lassen sich nicht durchfühlen.

Bei dem 15 cm langen Schnitt durch sehr fettreiche Bauchdecken müssen auffallend zahlreiche, blutende Ge-

fässe unterbunden werden. Es zeigt sich ein beinahe Mannskopf grosser, braunroter Tumor, mit mehreren Höckern besetzt, von glattem, spiegelndem Bauchfell überzogen. Nach aussen entwickelt, erweist sich die Geschwulst als ein linkerseits vom Fundus ausgehendes Myom. Die stielförmige Verbindung mit dem Uterus etwa von der Dicke eines weiblichen Handgelenkes ist durch seine weiche Konsistenz deutlich vom Uterus wie vom Tumor zu unterscheiden. Oberhalb des Fundus und beider Tuben wird um die Geschwulst herum eine Gummiligatur schräg von rechts oben nach links unten angelegt, mit Bleiklammern fixiert und 4 Katgutnähten angeheftet. Schon vor Anlegung der Gummiligatur war der obere Abschnitt durch 2 tiefe, das Bauchfell mitfassende Seidennähte geschlossen werden. 3 cm über der Gummischnur wird die Geschwulst zirkulär abgetragen und darauf die Schnittfläche trichterförmig vertieft. Durch drei übereinander liegende Etagen fortlaufender Katgutnähte werden die Wundflächen vereinigt. Die oberste Reihe bilden sero-seröse Nähte. Die seitlich in den Stumpf mündenden Gefässe werden noch durch quere Umstechung geschlossen. Da bei der Lösung der Gummischnur einige Stichkanäle zu bluten beginnen, werden auch diese mit Katgut umstochen und gesichert. Während der einstündigen Operation waren Därme nicht vorgefallen.

Der weitere Verlauf war im allgemeinen ein günstiger. Nur gingen unter einer Temperatursteigerung bis auf 38,6 Grad am 16. Dezember geringe Eiterungen durch die Scheide ab. Am 4. Januar erfolgte die Entlassung der Patientin.

7. Fall. Frau Kaufmann M., 46 J. Np. Fibromyoma uteri. Operiert am 11. Mai 1889.

Patientin war am 31. Oktober 1886 wegen stetig wachsenden Uterusfibroms, beständiger Schmerzen und Blutungen beiderseits kastriert worden. (Lage und Form des Tumors verboten die radikale Operation.) Die Operation verlief reaktionslos; das Fibrom schrumpfte, Schmerzen und Blutungen schwanden. Dagegen hat sich seit Ende des Winters 1888 links in Nabelhöhe eine Geschwulst entwickelt, die nach Form und Fluktuation als Cyste gedeutet werden muss. Ein Zusammenhang dieser Cyste mit den oberhalb der Schoossfuge fühlbaren Residuen des Fibroms lässt sich nicht deutlich erweisen; sie scheint aber beweglich an einem Stiele zu sitzen.

Zunächst ein Schnitt, 6 cm lang, in der alten Narbe. Bei der Durchtrennung des verdickten und nur undeutlich sich differenzirenden Bauchfelles wird eine mit demselben verwachsene Dünndarmschlinge angeschnitten, ohne dass dabei der Bauchfellraum eröffnet wird. Die 5 cm lange Darmwunde wird durch eine Reihe feiner Seidensuturen verschlossen, sodann die darüber gelegene Bauchwunde durch versenkte Katgutnähte und oberflächliche Suturen fest vereinigt. Hierauf wird eine zweite 8 cm lange Incision 4—5 cm nach links von der ersten gemacht. Die ziemlich starke Blutung aus Muskelgefässen wird leicht durch Klemmen gestillt. Nach Eröffnung des Bauchfells in der ganzen Ausdehnung der Hautwunde gelangt man auf die darunter gelegene, sich frei darbietende Cyste. Eine genaue Abtastung derselben ergiebt, dass sie dem darunter gelegenen Fibromyom breitbasig aufsitzt und eine Entfernung derselben ohne gleichzeitige Exstirpation des Tumors unmöglich ist. Es wird daher nur die dünnwandige Cyste incidiert, der Inhalt derselben, ungefähr 2—3 l einer dünnflüssigen chokoladenbraunen Masse, durch die Bauchwunde entleert, sodann die Cystenöffnung durch eine fortlaufende Katgutmatratzennaht geschlossen und darüber die Bauchwunde durch 5 tiefe peritoneale und 3 oberflächliche Seidensuturen vereinigt. Operationsdauer $^{3}/_{4}$ Stunden. Patientin hatte nach Operation viel von Uebelkeit und Erbrechen, sowie von heftigen Schmerzen in der Gegend der Bauchwunde zu leiden. Beim Verbandwechsel am 20. Mai zeigte es sich, dass die in der linea alba gelegene Wunde ganz unverheilt geblieben war und nach Entfernung der Nähte klaffte. Aus dem oberen Wundwinkel entleerte sich dünnflüssiger, gelblicher Darminhalt. Auch der untere Wundwinkel des zweiten Schnittes klaffte in 2 cm Ausdehnung. Die Hautbrücke zwischen beiden Wunden zeigte unterminirte Ränder und war an einer Stelle von einem Fistelgange unterbrochen. Appetit und Allgemeinbefinden liessen sonst nichts zu wünschen übrig. Am 24. März wurde Patientin behufs einer Darmresektion der Privatklinik des Herrn Geheimrat Prof. Dr. Mikulicz überwiesen.

8. Fall. Frl. K., 38 J., Besitzerstochter. Np. Fibroma uteri. Operiert am 24. Oktober 1889. (Fig. 8.)

Seit 1885 besteht bei der sonst gut genährten Patientin im Abdomen ein Tumor, der allmählich grösser geworden ist, ohne besondere Beschwerden zu verursachen.

Er fühlt sich hart an, ist gut beweglich, auf Druck nicht schmerzhaft. Der grösste Teil liegt links. Rechts verliert sich die Geschwulst im Becken und geht dort in einzelne kleine Knollen über. Innerlich stösst man gleich rechts im Vaginalgewölbe auf den Tumor mit ziemlich knolliger Oberfläche. Der Scheidenteil ist ganz nach links gedrängt. Die Sonde dringt zunächst in der Richtung nach vorn und rechts, sodann aber ganz nach rechts in den Uterus, 5 cm über den Knopf. Die der Symptome wegen durchaus nicht indicirte Operation wird von der Patientin aus Privatgründen dringend gewünscht. Ausserdem ist der Tumor in der letzten Zeit rasch gewachsen und somit zu befürchten, dass ein weiteres Wachstum später doch die gewöhnlichen Fibrombeschwerden veranlassen werde.

6 cm unter dem Nabel wird ein 8 cm langer Bauchschnitt in der linea alba ausgeführt und Peritoneum durchtrennt. Da stellt sich ein kindskopfgrosses Fibrom ein, welches mit stark daumendickem Stiel der linken Uteruskante entspringt. Ohne Mühe lässt es sich aus der Wunde hervorziehen. Aber die Hauptmasse der Neubildung geht von der ganzen rechten Uteruskante aus, steht mit dem Stiel des vorerwähnten Tumors in Zusammenhang und hüllt zugleich den ganzen Uterus gewissermassen ein. Dabei ist sie nicht gestielt und zwischen die Blätter des Lig. latum bis ins kleine Becken hinab so eingedrungen, dass ihre Exstirpation unmöglich erscheint. Es wird daher beschlossen, nur den gestielten Tumor und das rechte Ovarium zu entfernen. Beim Versuche, das rechte Ovarium sichtbar zu machen, reisst der peritoneale Ueberzug am Stiel des kleineren Tumors ein und es entsteht eine reichlichere Blutung, welche durch zwei Gummiligaturen provisorisch gestillt wird. Dann wird das rechte Ovarium durch zwei Seidenligaturen an der Basis abgebunden und entfernt. Es folgt die Abtragung des gestielten Tumors; die Schnittfläche des Stieles wird etwas ausgehöhlt, sodann durch eine versenkte und eine zweite den Bauchfellüberzug vereinigende Seidennaht geschlossen. Die nach Lösung der Gummiligatur noch auftretende geringe Blutung wird durch einige tiefe Umstechungen gestillt. Schwieriger ist es, die ziemlich beträchtliche Blutung aus der früher erwähnten Peritonealruptur zu stillen, welche bis ans Uterusgewebe heranreicht. Das Gewebe ist an dieser Stelle ausserordentlich blutreich; es blutet aus den Stichkanälen der Umstechungsnähte beträchtlich, so dass eine ganze Reihe von Umstechungen zur Blutstillung nötig ist. Wesent-

lich erschwert wird die Operation durch die fast während der ganzen Narkose auftretenden Würg- und Brechbewegungen; es wird infolgedessen wiederholentlich ein grosser Theil der Intestina aus der Wunde herausgedrängt, deren Reposition erhebliche Zeit und Mühe in Anspruch nimmt. Die Operation endigt mit Verschluss der Bauchwunde durch 4 tiefe und 5 oberflächliche Seidennähte nach $1^1/_2$ Stunden. Nach der Operation erbricht Pat. 5 mal; erhält bis zum Abend 3 suppos. à 0,05 Opium.

In den ersten Tagen wurde Patientin von Schmerzen, Schlaflosigkeit und Erbrechen viel belästigt. Am 30. Oktober besserte sich jedoch ihr Zustand und am 18. November durfte sie, da das Wohlbefinden fortdauerte, aus der Klinik entlassen werden. Ob die zurückgelassenen Tumormassen sich verkleinert hatten, war nicht nachzuweisen.

9. Fall. Fuhrhalterfrau A., 26 J. Np. Fibroma uteri. Operiert am 25. Januar 1890. (Fig. 9.)

Patientin, seit $^3/_4$ Jahren verheiratet, hat seit 5 Monaten die sonst regelmässig gewesene Periode nicht gehabt und glaubt schwanger zu sein. Seitdem besteht fluor albus. Vor 4 Wochen bekam Pat. Schmerzen in der linken Unterbauchgegend und bemerkte daselbst eine ungefähr faustgrosse Geschwulst. Zeitweise ist die Urinentleerung schmerzhaft. Frau A. ist eine kleine, gracil gebaute Frau mit schwach entwickelter Muskulatur und Fettpolster; ziemlich gesunder Gesichtsfarbe. Introitus und vagina von mittlerer Weite; letztere ist kurz, ihre Schleimhaut aufgelockert und reichlich secernierend. Die konische, vergrösserte Portio liegt an normaler Stelle. Das corpus uteri ist stark kindskopfgross, entsprechend einer Schwangerschaft im 5. Monat und in anteflektierter Haltung. Der Fundus liegt fingerbreit unterhalb des Nabels ganz nach rechts abgewichen. Scheidenteil und Körper sind auffallend weich; im Uterus sind Kindesteile fühlbar. Neben demselben in der linken Inguinalgegend liegt ein beweglicher, harter, kleinhöckeriger Tumor von der Grösse und Form einer grossen Niere. An der medialen Seite zeigt er einen dem Nierenhilus entsprechenden Einschnitt, von dem aus ein etwa 2 Finger dicker Strang nach der Gegend der linken Uteruskante hinzieht. Der Tumor ist von der Scheide aus nicht zu fühlen und lässt sich nach oben verschieben, so dass er oberhalb des Uterus zu liegen kommt, wobei der dem Hilus entsprechende Einschnitt nach unten zu sieht. In dieser Stellung fühlt man ganz deutlich den

nach der linken Beckenhälfte herabführenden. 2 Finger dicken Stiel, in welchem ein isolierter, haselnussgrosser Knoten fühlbar ist. Sowie man mit dem Drucke nachlässt, sinkt der Tumor in seine frühere Lage. Patientin wird noch einige Tage weiter beobachtet. Während dieser Zeit wurde der Stiel des nierenförmigen Tumors kürzer und derber, die Beweglichkeit der Neubildung viel geringer.

Die Leibeshöhle wird durch einen ungefähr 8 cm langen Hautschnitt in die linea alba zwischen Nabel und Symphyse eröffnet. Die ziemlich reichliche Blutung aus den Bauchdecken wird durch Köberlesche Klemmen provisorisch gestillt. Es zeigt sich in der Wunde der schwangere blaurote Uterus und von seiner linken oberen Seitenkante mit einem daumendicken, 3 cm langen Stiele entspringend, der ungefähr kindskopfgrosse Tumor. Dieser mit seinen buckelförmigen Hervorragungen und seiner gefässreichen Oberfläche scheint fibröser Natur zu sein. Dicht neben der Ansatzstelle des Stieles sitzen dem Uterus vorn und hinten noch 2 kleine haselnussgrosse Fibromknoten auf. Der Stiel des grösseren Tumors wird nun dicht am Uterus mit einer Gummiligatur abgeschnürt und oberhalb durchtrennt, wobei sich das Geschwulstinnere, eine breiige, weisse Detritusmasse, zeigt. Zum Schutze gegen das Gleiten der Gummiligatur wird dieselbe mehrfach übernäht, wobei die Suturen, um Blutungen aus dem Uterusgewebe zu vermeiden, durch die bei den kleinen Fibromknoten gelegt werden. In diesem Momente fallen Dünndarmschlingen vor, welche nur mit Mühe sich zurückstopfen lassen. Durch tiefe und oberflächliche Suturen von Seide wird die Bauchwunde vernäht und darüber der übliche Verband angelegt. Die Operation dauerte eine halbe Stunde.

Der weitere Verlauf bot nichts Bemerkenswerthes. Am 3. Februar war die Wunde p. pr. verheilt, und am 14. verliess Pat. geheilt die Klinik.

10. Fall. Frau O., Butterhändlerin, 37 J., Np. Fibroma uteri. Operiert am 27. Januar 1890.

Bei der Pat. besteht eine harte Geschwulst im Unterleib, nach ihren Angaben $2^1/_2$ Jahre. Dieselbe ist allmählich grösser geworden und jetzt als ein harter, Gänseeigrosser, sehr beweglicher Tumor zu fühlen. Der Uterus ist retroponiert, dabei etwas nach links verschoben, vergrössert und an der hinteren Beckenwand fixiert. Vor ihm befindet sich die Neubildung. Sie scheint aus zwei harten

Knollen zu bestehen und durch einen breiten Stiel mit der rechten Gebärmutterkante zusammenzuhängen. Die Sonde dringt 5 cm über den Knopf in die Uterinhöhle ein.

Die Narkose der Pat. wird in horizontaler Lage auf dem gewöhnlichen Operationstisch vorgenommen; dann wird dieser umgedreht, und das Becken nach Leopold hochgelagert. Kurz vor Beginn der eigentlichen Operation tritt schwere Asphyxie ein, welche erst nach einer mehrere Minuten lang fortgesetzten künstlichen Respiration gehoben wird. Bei dem 7 cm langen Bauchschnitt in der linea alba bluten die Schnittränder sehr stark. Der sich immer wieder verschiebenden Darmschlingen wegen kostet es einige Mühe, den Tumor mit Kugelzangen herauszuheben. Seine Beseitigung erfolgt wie im Fall 1.

Während der ersten Tage musste Pat. öfter erbrechen und litt an Schlaflosigkeit. Am 1. Februar waren diese Beschwerden nicht mehr vorhanden, doch klagte sie über Schmerzen in der linken Unterbauchgegend. Beim Verbandwechsel am 5. Februar zeigen sich die meisten, besonders die oberen Stichkanäle vereitert, und handbreit über dem linken Schambogen war eine empfindliche Resistenz zu fühlen. Nachdem sich in der folgenden Woche aus dem oberen Wundwinkel eine ziemliche Menge Eiter entleert hatte, wurde die genannte Resistenz weniger druckempfindlich und kleiner. Das Allgemeinbefinden wurde vollkommen gut. Am 19. Februar wurde Pat. entlassen. Die erwähnte Resistenz war sehr viel kleiner geworden und nur nach längerem Stehen empfindlich.

11. Fall Dachdeckerfrau C., 49 J. Vp. Uterus fibromatosus. Operiert am 22. Februar 1890.

Pat. hat infolge der seit 3 Jahren unregelmässigen und mit profusen Blutungen verbundenen Periode eine blasse Gesichtsfarbe; an den unteren Extremitäten bemerkt man Spuren von Anasarca. In der rechten Bauchseite liegt ein über Mannesfaust grosser, oblonger Tumor, dessen Axe vom Nabel nach dem rechten oberen Darmbein geht. Er ist allseitig ziemlich leicht beweglich, hart und von glatter Oberfläche. Nach dem Becken zu steht er durch einen ungefähr 2 Finger dicken, kurzen Stiel mit einem aus dem Becken hervorragenden etwas weicheren Tumor von der Form eines vergrösserten Uterus in Verbindung. Durch einen klaffenden Introitus und Vagina kommt man auf die tiefstehende, ziemlich harte, verdickte Portio mit einem für den Finger durchgängigen Muttermunde. Das corpus uteri.

stark vergrössert, ziemlich hart, entspricht dem schon äusserlich gefühlten, aus dem kleinen Becken hervorragenden Tumor und überragt frei beweglich die Schoossfuge um 3 Fingerbreiten. In seiner rechten, oberen Wand scheint ein ungefähr apfelgrosses interstitielles Fibrom zu sitzen. Von der rechten Kante entspringt der zum frei beweglichen Tumor führende Stiel.

Nach der Eröffnung des Bauchraumes durch einen 9 cm langen Schnitt in der linea alba zwischen Nabel und Symphyse erblickt man in der Tiefe den Uterus mit dem aufsitzenden gestielten, ziemlich runden kleinkindskopfgrossen Fibrom. Dasselbe wird mit dem Fundus zusammen hervorgezogen und die Bauchhöhle durch herumgestopfte Bortücher abgeschlossen. Auch diese Operation erfolgte in derselben Weise wie bei Fall 1. Sie dauerte 40 Min.

Während die Heilung der Wunde völlig reaktionslos verlief, war die am 28. Februar wieder auftretende Periode mit sehr profuser Blutung und Schmerzen verbunden, gegen welche mehrere Ergotininjektionen in Anwendung kamen.

Am 4. März hörte die Periode auf und mit ihr die Beschwerden. Unterdessen hatte sich trotz sorgfältiger Lagerung auf einem Luftkissen ein geringer Decubitus gebildet. Als derselbe am 15. März abgeheilt war, wurde Frau C. entlassen.

12. Fall. Fräulein K., Näherin, 45 J. Np. Fibromyoma uteri. Operiert am 31. Mai 1890.

Das Aussehen der Patientin, welche erst seit Mitte März eine Geschwulst im Abdomen fühlt, die allmählich wächst, ist blühend zu nennen. An den Lungen ist etwas Emphysem und ein geringer Bronchialkatarrh nachzuweisen. Das leicht aufgetriebene Abdomen dagegen zeigt im untern Abschnitt eine Menge Schwangerschaftsnarben. 1.5 cm unterhalb des Nabels fühlt man im Abdomen einen kindskopfgrossen, harten Tumor; derselbe reicht rechts 9 cm, links 7 cm über die linea alba und ist nach allen Seiten verschieblich. Nach unten setzt er sich ins kleine Becken fort. Etwas nach links von der linea alba fühlt man eine Furche, und zur Seite derselben lässt sich ein zweiter, Hühnerei grosser, dem ersteren aufsitzender Tumor herausfühlen. Aeussere Geschlechtsteile klaffen, und es besteht starker Fluor. In der kurzen Vagina ist besonders das linke Scheidengewölbe durch einen glatten Tumor herabgedrängt. Der Tumor lässt sich von der Beckenwand

nicht verschieben. Ungefähr auf der Mitte der Kuppe dringt der Finger in eine kleine Tasche, in welcher die Sonde sich ganz nach rechts zu 4,5 cm weit verschieben lässt.

Der Einblick in die durch einen 8 cm langen Schnitt in der linea alba eröffnete Bauchhöhle wird sehr erschwert durch das enorm dicke Fettpolster und das reichliche subperitoneale Fettgewebe. Man fühlt ein mit dem kleinen Becken und sämmtlichen Nachbarorganen verlötetes Fibrom von Mannesfaustgrösse, dem rechts oben noch ein anderes, kartoffelgrosses breitbasig aufsitzt. Nach Umschnürung der Basis des letzteren mit einer Gummiligatur wird der Tumor abgetragen. Die zwischen den Kanten des Tumors hinziehenden Vasa spermatica werden ebenfalls beiderseits abgebunden. Die Adhäsionen werden soweit wie möglich teils stumpf gelöst, teils abgebunden. Der Schluss der Bauchwunde mit Silberplattennähten beendigt die Operation. Die Wunde wird durch den üblichen Jodoformgazewattenverband geschützt.

Bis auf wiederholtes Erbrechen in den ersten Tagen und geringen Blutabgang durch die Scheide am 3. und 4. Juni verlief die Heilung ungestört. Am 17. Juni verliess Fräulein K. bei gutem Allgemeinbefinden die Klinik.

13. Fall. Kaufmannsfrau Z., 24 J. Np. Fibroma uteri. Operiert am 14. Februar 1891.

Patientin ist eine mittelgrosse Person von gutem Ernährungszustande. Im Abdomen fühlt man eine harte, strausseneigrosse Resistenz, die handbreit über die Symphyse ragt. Uterus um 4 cm verlängert. Im vorderen Scheidengewölbe fühlt man einen Tumor, der mit dem oben erwähnten identisch ist; über seinen Zusammenhang mit dem Uterus kann jedoch nichts Bestimmtes festgestellt werden.

Bei Beginn der Narkose bekommt Pat. einen schweren Anfall von Asphyxie mit kaum fühlbarem Pulse. Durch Einleitung der künstlichen Respiration und Reiben des Kopfes wird die Gefahr beseitigt. Nach einer kleinen Incision in der linea alba präsentirt sich ein nierenförmiger, fibromartiger Tumor, der mit der linken Uruskante durch einen fingerdicken, langen Stiel verbunden ist. Er wird in derselben Weise wie in Fall 1 beseitigt. Die Heilung verlief ganz ungestört. Am 28. Februar durfte die Pat. zeitweise das Bett verlassen. Am 8. März wurde sie gesund entlassen.

14. Fall. Briefträgerfrau G., 44 J. Np. Fibromyoma uteri. Operiert am 7. März 1891.

Seit ungefähr 2 Jahren wurde das Abdomen der Patientin durch einen allmählich sich vergrössernden, harten Tumor aufgetrieben; die Palpation des Abdomens ergiebt eine harte, aus vielen Knollen zusammengesetzte Geschwulstmasse, die aus dem kleinen Becken hervorkommt. Das Scheidengewölbe ist durch eine Reihe ähnlich beschaffener harter Knollen herabgedrängt, von denen einige die Gestalt der Portio vortäuschen können. Diese steht ganz vorn unter der Symphyse. Die Sonde dringt 4 cm ein. Bei Bewegungen der äusseren Tumormassen bewegen sich die innerlich gefühlten mit; doch gelingt es nicht, sie vom hinteren Scheidengewölbe loszutrennen.

Die fetten und sehr blutreichen Bauchdecken werden in der linea alba eröffnet; auch subperitoneales Fettgewebe ist reichlich entwickelt. Es erscheint die aus vielen grösseren und kleineren unter einander durch Stiele verbundenen Knollen zusammengesetzte Neubildung. Beim Anziehen des voranliegenden Knollens behufs Ligirung seiner Basis reisst derselbe ab und aus der Rissstelle blutet es ziemlich stark. Es gelingt, von rechts her einen Knollen nach dem anderen vor die Bauchwunde zu bringen und zuletzt die ganze Masse herauszuziehen. Die Myomknoten setzen sich auch besonders links in die lig. lata hinein fort. Sie werden herauspräparirt und ihre Betten vernäht. Nach Umschnürung der Geschwulstbasis mit einer Gummiligatur folgt der Schluss des oberen Wundwinkels durch Silberplattensuturen. 3 Seiden-Knopfnähte unter der genannten Sutur und ebenso im unteren Wundwinkel befestigen den Peritonealüberzug des Tumors mit mit dem Peritoneum parietale. Durch Silbersuturen wird die Bauchwunde vollkommen geschlossen. Bei der Abtragung des Tumors wird die Uterinhöhle breit eröffnet, und es muss die trichterförmige Excision der Schleimhaut, sowie Aetzung mit 10 %iger Karbollösung ausgeführt werden. Ausserdem wird Jodoformgaze aus 5 % Karbol in den Trichter eingestopft. Damit wird auch reichlich zuletzt der Stumpf bedeckt. Darüber kommt ein Kompressionsverband zu liegen.

Bis auf geringe Schmerzhaftigkeit in der Wunde während der ersten Tage gutes Befinden. Seit dem 17. wurde der Stumpf täglich gekürzt. Allmälich retrahirt sich derselbe. Trockener Verband mit Jodoform-Tannin. Am 5. April entwickelt sich eine Pneum. dextr. inf., die

in der Nacht vom 7. zum 8. kritisierte. Allmählich verschwinden die Erscheinungen von Seiten der Lunge. Auch der Stumpf sieht gut aus; die Wunde verkleinert sich. Am 15. April erfolgt die Entlassung.

II. Enucleationen.

15. Fall. Tapezierermeisterfrau B., 28 J. Np. Fibromyoma uteri. Operiert am 14. Juli 1888. (Fig.)

Frau B., eine ziemlich gut genährte Person mit reichlichem Fettpolster, beobachtet schon seit 1886 eine Anschwellung des Leibes an der rechten Seite. Jetzt ist das Abdomen links stärker als rechts hervorgewölbt durch einen vom kleinen Becken aufsteigenden grossen Tumor, dessen obere Kante links an dem Rippenbogen, rechts etwas tiefer steht. Er ist sehr wenig beweglich, im ganzen glatt, lässt nur an einzelnen Stellen gröbere Höcker fühlen, scheint oben fest zu sein, während seine unteren Partien undeutliches Fluktuationsgefühl darbieten. Portio steht rechts oben hinter dem rechten queren Schambeinaste. Uterus, im Anschluss an den Scheidentheil, plattgedrückt, zur Seite des Tumors gelegen, lässt die Sonde 3 cm über den Knopf eindringen. Durch das hintere Scheidengewölbe fühlt man die untere Kuppe der äusserlich palpierten Geschwulst von harter Consistenz und minimaler Verschieblichkeit. Ein 15 cm langer Schnitt in der linea alba eröffnet die Bauchhöhle und bringt sofort die glatte, vom Bauchfell bedeckte Geschwulstoberfläche zu Gesichte. Mit Muzeuxschen Zangen wird der Tumor erfasst und mühsam aus der Bauchwunde hervorgezerrt. Ihn umschliesst eine von verdicktem Peritoneum gebildete lose anhaftende Kapsel, deren Aussenfläche mit zahlreichen Darmschlingen verlötet ist. Der Uterus liegt ziemlich lose dem Tumor an. Seine Hinterwand ist mit der Geschwulstkapsel verbunden. Rechte Tube und Ovarium liegen der Geschwulstoberfläche platt auf und sind gleichfalls mit derselben verwachsen. Nun wird die Geschwulstkapsel eingeschnitten und zirkulär durchtrennt, nachdem sie vorher partienweise mit starkem Katgut abgebunden war. Jetzt lässt sich der Tumor leicht herausschälen und ganz entfernen. Auch die Loslösung des Uterus gelingt leicht, nur die rechte Tube sammt Ovarium muss mit amputiert werden. Die dabei verletzte spermatica interna, welche stark blutet, wird sofort durch Umstechung mit Katgut gestillt, und dann

der Stumpf des rechten lig. latum durch fortlaufende Katgutnaht versorgt, sodass die Blutung ganz steht. Das linke zu einem apfelgrossen, harten Klumpen degenerierte Ovarium wird mit entfernt. Der Blutverlust während der Operation war ziemlich reichlich. Auch nach der Operation hatte Pat. 132 Pulsschläge in der Minute und musste öfters erbrechen. Um 12 Uhr Vormittags war der Puls nicht mehr fühlbar, die Extremitäten kühl. 2 Weinklystiere. Hochlagerung und Einwickelung der unteren Extremitäten, Tieflagerung des Kopfes. Pat. wird unruhig, bekommt heftiges Brennen und Durstgefühl. Nachmittags 5 Uhr Atemnot, Extremitäten eiskalt. Eine Infusion von 650 ccm einer 0,6 % Kochsalzlösung in die linke v. med. antibrachii in der Ellenbeuge hebt den Radialpuls, und Pat. wird etwas ruhiger. Um 8 Uhr abends tritt unter Zeichen der akuten Anämie der Tod ein. Sektion wurde verweigert.

16. Fall. Rentnersfrau W., 49 J. 2p. Fibromyoma uteri intramurale. Operiert am 19. Januar 1889.

Patientin ist eine mittelgrosse, ziemlich kräftige Person mit leidendem Gesichtsausdruck. Dicht über der Symphyse fühlt man die Kuppe eines vom kleinen Becken aufsteigenden Tumors, welcher nach rechts hin etwa 3 Querfinger breit über der Symphyse steht. Uterus anteflektiert dicht hinter der Symphyse. Dahinter liegt im Douglas ein kindskopfgrosser, leicht knolliger harter Tumor, welcher sich jetzt aus dem Becken herausheben lässt, so dass seine obere Grenze handbreit über der Symphyse steht. Durch einen 2 Finger dicken, weichen, kurzen Strang hängt der Tumor mit der hinteren Uterinwand zusammen. Ovarium beiderseits normal.

Nach der Eröffnung der Bauchhöhle zeigt sich die kindskopfgrosse Geschwulst, welche wesentlich in der hinteren Wand, etwas mehr nach der linken Seite hin sitzt. Die Uterinhöhle reicht bis nahe an die Spitze des durch den Tumor vergrösserten Organes. Die Lage der Neubildung fordert zunächst zu einem Enucleationsversuch auf. Dazu wird um das untere Uterinsegment eine Gummischnur fest umgelegt, dann die hintere Wand des Uterus durch einen Längsschnitt mitten gespalten, die Fibrommasse mit den Fingern aus der Kapsel herausgeschält, nur der unterste Zipfel des Knollens muss mit der Scheere abgetrennt werden. Dabei ist die Uterinhöhle eröffnet worden. Sofort wird die zu Tage liegende Uterinschleim-

haut mit 10%iger Carbollösung betupft und durch eine fortlaufende Katgutnaht vernäht. Es folgen 2 Etagen fortlaufender Suturen. Schliesslich wird die Gummischnur entfernt. Da aus der Wunde noch Blut hervorsickerte, wurden mehrere tiefe Knopfnähte angelegt, dann beiderseits die art. tubouterinae umstochen, worauf die Blutung steht. Heilungsverlauf war ein günstiger. Am 15. Februar wurde Patientin gesund entlassen.

17. Fall. Gasbeleuchtungsaufseherfrau K., 39 J. Np. Fibroma uteri. Operiert am 1. Februar 1889.

Patientin lebt seit 18 Jahren in steriler Ehe. Sie ist eine mittelgrosse, gracil gebaute Frau mit schwach entwickelten Muskeln und Fettpolster und von blasser Gesichtsfarbe. Oberhalb der Symphyse in der Mittellinie fühlt man einen kindskopfgrossen, runden, harten, oberflächlich glatten Tumor vom Scheidengewölbe aus, seine harte Consistenz und dass er nicht mit dem Scheidentheil zusammenhängt. Uterus gestreckt und um 3 cm verlängert. Von seiner Vorderfläche vom Fundus bis zum Collum entspringt mit einem ungefähr 2 Finger breiten Stiele der oben erwähnte Tumor, welcher allseitig frei beweglich ist.

Mitten zwischen Nabel und Symphyse wird die Bauchhöhle in der linea alba 9 cm weit eröffnet. Da der Tumor nicht sichtbar ist, geht der Operateur mit der linken Hand ins kleine Becken ein, umfasst den Tumor, zieht ihn empor und mit Muzeuxschen Zangen aus der Wunde hervor. Nun erfolgt die Enucleation der Geschwulst wie in Fall 15. Operationsdauer $^3/_4$ Stunden.

Abgesehen von einer geringen Eiterung einiger Stichkanäle am 10. Februar, bot der weitere, stets günstige Verlauf nichts Bemerkenswerthes. Pat. wurde am 15. März geheilt entlassen.

18. Fall. Gendarmfrau B., 35 J. Np. Fibroma uteri. Operiert am 9. Februar 1889. (Fig.)

Patientin, eine kleine, kräftig gebaute Person, lebt in 6jähriger steriler Ehe. Nach ihren Angaben besteht seit einem Jahre in der rechten Bauchgegend ein Tumor, der bis jetzt nicht wesentlich gewachsen ist, aber doch beim Gehen stark belästigt. Dicht über der Schoossfuge und etwas nach rechts fühlt man die obere Kuppe einer vom kleinen Becken aufsteigenden, harten, oberflächlich glatten, ziemlich leicht beweglichen Geschwulst. Uterus leicht nach

hinten gelagert, weil von der vorderen Wand etwas nach rechts hin ein mehrknolliger, mehr als apfelgrosser Fibromknoten ausgeht. Portio nicht verdickt, corpus verlängert, Sondirung gelingt nicht. Pat. ist entschlossen, durch eine radikale Operation dauernd Hülfe zu suchen.

Nachdem ein 11 cm langer Bauchschnitt in der linea alba das Abdomen eröffnet hat, erscheint im unteren Wundwinkel der Tumor und lässt sich leicht hervorziehen. Die Hinterwand des recht bedeutend vergrösserten Uterus enthält zwei mehr als apfelgrosse Knollen und in der Gegend des inneren Muttermundes, sowie darunter sitzt ein kleinerer, etwa pflaumengrosser Knollen auf. Wegen des tiefen Sitzes des letzteren Fibroms erscheint es gefährlich, eine supravaginale Amputation des Uterus vorzunehmen, und der Operateur entschliesst sich zur Enucleation der beiden grösseren Tumoren. Zu diesem Zweck werden zwei Gummischnüre um den Uterus in der Gegend des Orif. int. umgelegt und über die hintere Wand in der Längsrichtung eine Incision gemacht. Zunächst wird die ziemlich dünne Kapsel der tiefen Geschwulst getrennt und letztere ohne Mühe ausgeschält. Der obere Knoten sitzt in einer besonderen, etwas dickeren Kapsel. Nach Durchtrennung derselben gelingt die Enucleation ebenfalls sehr leicht. Die Uterinhöhle bleibt uneröffnet. Darauf Knopfnähte von Katgut, und zwar eine tiefe und eine oberflächliche Schicht; Entfernung der Gummischnur. Es blutet leicht aus einigen Stichkanälen. Die Blutung steht aber nach Anlegung von 3 Suturen. Der Stumpf wird versenkt nnd die Bauchnaht mit 5 tiefen und 3 oberflächlichen Seidennähten ausgeführt. Nach ungestörtem Heilungsverlaufe konnte Frau B. am 6. März geheilt entlassen werden. Am 29. August 1890 wurde Frau B. mittels der Zange von einem reifen Kinde entbunden.

19. Fall. Lehrerfrau Sch., 34 J. IIp. Fibromyoma uteri. Operiert am 26. März 1889. (Fig. 19.)

Pat. befindet sich in sehr gutem Ernährungszustande. Sie giebt an, dass seit 2 Jahren in der linken Leistengegend eine Anschwellung sich gebildet habe und seitdem langsam gewachsen sei. Man fühlt jetzt im Abdomen ziemlich genau in der Mittellinie einen harten, knolligen, mäsig beweglichen, mit den Bauchdecken nicht verwachsenen, auf Druck nicht schmerzhaften Tumor. Rechts geht er höher hinauf als links: seine grösste Breite misst 24 cm. Die untere Kuppe des Tumors fühlt man beweg-

lich im Douglas. Die Uterinhöhle zieht sich ganz nach links hinter dem Tumor in die Höhe.

Nach der Eröffnung der Bauchhöhle erscheint in der hinteren Wand des stark vergrösserten Uterus ein mehr als kindskopfgrosses Fibromyom, welches auf seiner höchsten Kuppe einen kleinapfelgrossen Buckel trägt, sonst aber gleichmässig rund erscheint. Die Tuben und lig. rot. sind sehr verdickt und enthalten fingerdick strotzend gefüllte Gefässe. Auch die Ovarien erscheinen stark verdickt. Es wird die Enucleation der Neubildung beschlossen. Unterhalb der Ovarien, möglichst in der Nähe des orif. int. werden beiderseits Tuben und runde Mutterbänder doppelt unterbunden und dann in der Höhe des inneren Muttermundes um den Uterus eine Gummischnur gelegt. Durch einen über die grösste Circumferenz laufenden Schnitt wird die Geschwulstkapsel gespalten. Dabei zeigt sich, dass das Peritoneum sehr stark verdickt ist. Die Geschwulstmasse wird leicht ausgeschält ohne Eröffnung der Uterinhöhle. Das Bett des Fibromknoten wird geglättet, und die Vernähung beginnt. Die unterste Schicht wird wegen der starken Spannung fortlaufend mit Seide genäht, dann noch in 2 darüber liegenden Etagen Peritoneum mit Peritoneum durch Katgut vereinigt. Nach Lösung der Gummischnur blutet es nur wenig, und einige Umstechungen in der Höhe des Cervix stillen diese Blutungen. Die Ovarien bleiben erhalten. 5 tiefe und 5 oberflächliche Suturen verschliessen die Bauchwunde. Pat. hat während der $^5/_4$stündigen Operation öfters erbrochen, und dabei sind mehrfach Därme vorgefallen. Verband. Temperatur normal, Puls aber frequent und klein. Nachts wird Pat. äusserst unruhig, klagt über heftige Schmerzen; am 27. stellt sich Benommenheit ein. Die Temperatur sinkt unter die Norm. Puls nicht mehr fühlbar. Pat. wird ausserordentlich bleich. Am 28. März exitus letalis. Die Sektion unterbleibt.

20. Fall. Förstersfrau Bl., 43 J. IXpara. Fibroma uteri. Operiert am 1. März 1890. (Fig, 20.)

Durch die ziemlich schlaffen Bauchdecken hindurch fühlt man im Abdomen einen bis zur Nabelhöhe emporragenden, harten Tumor, welcher beiderseits das kleine Becken ziemlich gleichmässig ausfüllt und eine zwar allseitige, aber ganz geringe Verschieblichkeit zeigt. Die Oberfläche ist fast völlig glatt, die Form des Tumors ziemlich rund, von vorn nach hinten etwas abgeplattet. Portio

steht tief, aber weit nach hinten in der Kreuzbeinaushöhlung, ist kurz, kolbig. Uterus liegt ganz nach rechts verdrängt. Das linke Scheidengewölbe ist durch den oben erwähnten Tumor nach unten vorgetrieben. Zwischen diesem und der Portio fühlt man eine deutliche Furche, aber nur auf eine kurze Strecke hin, da sich die Neubildung in der Gegend des orif. int. quer über den Uterus nach rechts und hinten schiebt. Bei Einführung der Sonde, welche 10 cm weit nach rechts, ziemlich nahe der Beckenwand eindringt, spürt man rechts oben den weichen, ziemlich dünnen Fundus. Von der Scheide aus gelingt es, die oben erwähnte Geschwulst ziemlich weit nach oben zu schieben, wobei sich die Furche vertieft. Es scheint sich um ein von der vorderen Uteruswand ausgehendes subseröses Fibrom zu handeln.

Im unteren Winkel des Bauchschnittes erscheint das kindskopfgrosse, scheinbar sehr gefässreiche Fibrom. Dasselbe wird mit Muzeuxschen Zangen hervorgehoben und die Bauchhöhle durch herumgestopfte Bortücher abgeschlossen. Das Fibrom entspringt von der linken und vorderen Uteruswand in ganzer Ausdehnung und war in das linke lig. latum hineingewachsen. Die linke Tube zog hinter dem Tumor, mit seiner Kapsel fest verwachsen, nach links, das linke Ovarium lag an der linken hinteren Kante der Neubildung. Dieselbe war über walnussgross, etwas induriert, frei beweglich. Von demselben hing an einem dünnen, 4 cm langen Stiele eine bohnengrosse Hydatide herab. Auch das rechte Ovarium war frei beweglich, über walnussgross und mit 2 Hydatiden besetzt. Beide lig. lata waren von grossen, geschlängelten Gefässen durchsetzt. Zunächst wurden diese in den oberen Partien, sowie die Tuben durch Umstechungsligaturen unterbunden und am Tumor resp. der Uteruskante abgeschnitten. Dann kam um Tumor und Uterus möglichst tief eine provisorische Gummiligatur zu liegen, der Geschwulstmantel mit dem lig. latum wurde quer gespalten und das Fibrom möglichst stumpf herausgeschält. Der zurückbleibende Stumpf wurde wie in der vorhergehenden Enucleation intraperitoneal versorgt.

Die Operation dauerte $^5/_4$ Stunden. Gleich nach der Operation traten häufiges Erbrechen und starke Wundschmerzen auf. Am nächsten Tage stieg die Temperatur. Es bildet sich eine starke Tympanie aus, gegen welche Klysmata erfolglos blieben. Am 4. Tage wurde der Puls

klein und frequent. Unter zunehmenden Collapserscheinungen erfolgte am 5. März der exitus letalis.

21. Fall. Zieglerfrau W., 40 J. Vpara. Fibroma uteri. Operiert am 18. Januar 1891.

Patientin ist eine mittelgrosse hagere Frau mit mässig entwickelter Muskulatur und Fettpolster und anämischer Gesichtsfarbe. Die Lungen sind emphysematös. Das Abdomen ist unterhalb des Nabels hervorgewölbt durch einen prall elastischen Tumor von der Grösse und Gestalt eines Uterus im 5. Schwangerschaftsmonat mit einer eiförmigen Hervorbuchtung nach rechts. Die Bauchdecken darüber sind verschieblich. Der Tumor lässt sich am besten nach den Seiten, weniger nach oben verschieben. Eine Fortsetzung ins kleine Becken ist nicht auszuschliessen. Die kurze Portio geht bei Bewegung des Tumors mit und lässt die Sonde nach rechts 5 cm über den Knopf eindringen. An den unteren Extremitäten ist Oedem vorhanden. Die Bauchvenen sind dilatiert.

Die Operation beginnt mit einem Bauchschnitt in der linea alba; die Geschwulst von der Gestalt und Grösse eines uterus gravidus im 7. Monat wird herausgewälzt. Nach Reposition einiger prolabierter Darmschlingen wird der obere Wundwinkel mit 5 Silbersuturen provisorisch geschlossen. Nun findet jederseits die doppelte Unterbindung der Gefässe, sowie der lig. rot. statt. Durch einen horizontalen Schnitt wird die Tumorkapsel gespalten; dabei entsteht eine sehr stark arterielle Blutung und es erfolgt die Anlegung von 2 Gummiligaturen dicht oberhalb der Blase um den sich nach unten sehr verjüngenden Tumor. Jetzt konnte teils stumpf teils durch seichte Messerzüge die Ausschälung der Geschwulst aus ihrem Mantel unter vollkommener Blutleere bewirkt werden. Das Peritoneum des Stumpfes unterhalb der Gummiligaturen wird möglichst breit mit dem der vorderen Bauchwand durch 4 Nähte rings herum vereinigt. Vor den beiden letzten Nähten werden die bereits angelegten Silbersuturen der Bauchdecken durch Platten und Kugeln definitiv geschlossen; ebenso wird vorher die Verbindung des cystös degenerierten linken Ovariums mit dem Uterus in der Mitte durchstochen, nach beiden Seiten abgebunden und ersteres abgetragen. Nach dem vollkommenen Abschluss der Peritonealhöhle erfolgt die Abtragung des Uterus und des grossen Fibrombettes durch horizontale Umschneidung, mehrere Finger oberhalb der Gummi-

ligatur. Dabei wird die weite, mit dunklem Blute erfüllte Uterinhöhle eröffnet. Der dadurch entstehenden Gefahr wird durch möglichst tiefe Excision der Schleimhaut mit einem spitzen Skalpell und Ausätzung der Excisionsstelle mit 10 %iger Karbolsäurelösung vorgebeugt. Nun wird der Stumpf nach Möglichkeit gekürzt und die Uterinhöhle mit Jodoformgaze aus 5 %igem Karbol ausgestopft. Dieselbe dient auch zur Umbettung und Bedeckung des Stumpfes. Die Genesung der Operierten ging ungestört vor sich. Am 21. war die Wunde bereits geschlossen. Am 1. März verliess Pat. geheilt die Anstalt.

22. Fall. Am 24. Februar 1891 suchte Patientin Frau C. (cfr. Fall 11) wiederum operative Hilfe gegen die erschöpfenden anhaltenden Blutungen, welche sich bald nach ihrem Weggange aus der Klinik wieder eingestellt hatten. Sie giebt an, dass die Geschwulst in letzter Zeit stark gewachsen sei, und klagt über weissen Fluss. Beide untere Extremitäten zeigen jetzt Anasarca. Ueber der Mitralis hört man ein starkes systolisches Geräusch. Das Abdomen ist aufgetrieben durch eine Geschwulst von Gestalt und Grösse eines sechsmonatlichen schwangeren Uterus, aber von diesem unterschieden durch seine grössere Härte. Sie ist glatt, gegen die Bauchhaut frei beweglich und steht mit den Beckenwandungen in keinem Zusammenhange. Die Vagina zeigt einen mässigen Descensus. An der vorderen Muttermundslippe fühlt man zwei erbsengrosse Höckerchen. Die Portio geht in den erwähnten Tumor über. Es besteht ein geringer Fluor.

5 cm nach links von der alten Laparotomienarbe entfernt eröffnet ein Schnitt die Bauchhöhle. Dabei geht der Operateur schichtweise vor und eröffnet zuerst oben an einer kleinen Stelle. Nirgends adhärirt der Darm, wohl aber finden sich in ganzer Länge der alten Narbe feine flächenhafte Netzverwachsungen. Nach Abtrennung dieser und noch anderer strangförmiger Adhäsionen vom Myom wird dieses mit Kugelzangen vor die Bauchwunde gewälzt. Beiderseits werden die grossen Gefässe in zwei Partieen umstochen, und darunter kommt eine provisorische Gummiligatur um den Tumor herum. Als bei einer Brechbewegung der Pat. eine Menge Darmschlingen prolabiert, wird nach Reposition derselben der obere Wundwinkel durch 2 Silbersuturen geschlossen. Bei der nun folgenden Ausschälung der Geschwulst unter Eröffnung der Gebärmutterhöhle verfuhr man wie im Falle 16.

Nach einem 14tägigen Verlauf mit gutem Befinden bildet sich am 2. April ein kleiner Bauchdeckenabszess mit mässiger Eiterung ohne Beeinträchtigung des Allgemeinbefindens. Derselbe verheilte am 10. April. Am 19. wurde Pat. mit noch etwas geschwächten Körperkräften entlassen.

III. Hysteromyomectomien.

23. Fall. Fräulein R., Nähterin, 36 J. Np. Uterus fibromatosus. Operiert am 20. Oktober 1887. (Fig. 23) Plötzlich auftretende Schmerzen und Blutungen machten die Pat. vor $3^1/_2$ Jahren auf eine Geschwulst im Unterleibe aufmerksam, die auch jetzt als ein 2 mannsfaustgrosser, überall gleichmässig harter, knolliger Tumor von geringer Druckempfindlichkeit zum grössten Theil in der Mittellinie unterhalb des Nabels gelegen ist. Um die vergrösserte Portio herum fühlt man knollige Massen, welche mit der von aussen gefühlten Geschwulst zusammenhängen. Durch die hintere Scheidewand sind ganz deutlich 2 apfelgrosse Knollen herauszufühlen, die in das Rectum hineinragen. Der dextroflektierte Uterus lässt die Sonde 9 cm weit eindringen.

Bei der Operation stellt es sich heraus, dass das corpus uteri umlagert ist von 6 kleineren und grösseren Fibromknoten, welche ihm breitbasig aufsitzen, sämmtlich von derber Consistenz sind und einen platten peritonealen Ueberzug haben. Ihre Grösse schwankt von der eines Hühnereies bis zu der einer Mannesfaust. Der ganze Befund indicirt eine Amputation des Uteruskörpers. Zu diesem Zwecke wird erst eine starke Gummiligatur um den ganzen Tumor herumgelegt, welche sämmtliche Tumoren in der Höhe des Orif. int., die linke Tube und das linke Ovarium mitfasst. Ueber der Ligatur wird abgeschnitten und das dabei eröffnete Cavum uteri für sich vernäht, nachdem die mucosa abgetragen und die Anfrischung mit 5 %iger Karbolsäurelösung geätzt war. Es folgt die intrap. Versorgung des Stumpfes in der erwähnten Weise. Die Operation hatte $1^1/_2$ Stunden gedauert.

In den ersten Tagen stellten sich peritonitische Reizerscheinungen ein, die aber allmählich verschwanden. Am 2. Dezember erfolgte nach Eintreten völliger Genesung ihre Entlassung.

24. Fall. Fräulein W., Schneiderin. 46 J. Np. Sarcoma uteri. Operirt am 29. Oktober 1887.

Der Tumor gab der Patientin seine Anwesenheit vor einem Jahre kund, indem er Unterleibsschmerzen, Anschwellung und Schmerzhaftigkeit der linken unteren Extremität verursachte. Patientin ist jetzt eine grosse, kräftige Person. Die vergrösserte harte Portio sieht nach vorn, das corpus uteri ist nach rechts und vorn verlagert. Die Sonde dringt mit der Concavität nach rechts und vorn 2,5 cm über den Knopf ein. An der Rückseite des corpus uteri befindet sich ein runder, harter, etwa 2 mannsfaustgrosser Tumor mit glatter, leicht welliger Oberfläche, der sich bis in die Kreuzbeinaushöhlung hinein erstreckt. Uterus gegen den Tumor etwas beweglich. Beide scheinen durch eine etwa thalergrosse Brücke mit einander in Verbindung zu stehen.

Bei der Operation stellt sich heraus, dass die Geschwulst vom hinteren Blatt des lig. latum überzogen ist, an ihrer Vorderfläche aber die linke Tube in ihrem ganzen Verlaufe angeheftet ist: der Uterus ist ohne Zusammenhang mit der Neubildung rechts und vorn gelegen. Von dem unteren Ende des Tumors führt ein 2 Finger dicker, sehr gefässreicher Stiel in die Tiefe und verliert sich im lig. latum. Aus den Rissstellen der Kugelzangen entströmt dem Tumor erst helle bluthaltige Flüssigkeit, darauf braune Fibringerinnsel. Der Stiel wird mit einer Gummiligatur umschnürt und darüber kurz abgeschnitten. (Die Tube wird mit amputiert.) Uebernähung der Gummiligatur. Intrap. Stielbehandlung.

Der Heilungsverlauf war ungestört. Am 7. November (9. Tag) Verbandwechsel; Entfernung der Nähte aus der p. pr. verheilten Wunde. Am 21. November wird Pat. geheilt entlassen.

25. Fall. Schaffnersfrau L., 39 J. Np. Fibroma uteri. Operiert am 14. Oktober 1888.

Die etwas schwächliche, aber nicht anämisch aussehende Frau lebt in 10jähriger steriler Ehe. Kurz nach ihrer Verheiratung litt sie an einer mehrere Wochen dauernden Blutung, die mit Unterleibsschmerzen verbunden war. Nach einiger Zeit fühlte sie eine Verhärtung im Unterleibe, die allmählich anschwoll. Jetzt erscheint der Tumor kindskopfgross, ungefähr kegelförmig mit glatter Oberfläche, weicher Consistenz, geringer Beweglichkeit.

Portio nach links gedrängt, Uterus nach links und vorn verlagert.

Nach Eröffnung des Abdomens zeigt sich, dass der Uterus fast ganz in dem Tumor aufgegangen ist und an seiner linken Seite fast bis zur Kuppe emporsteigt. Die Hauptmasse der Geschwulst wird gebildet durch ein etwa kindskopfgrosses, von der rechten hinteren Uterinwand ausgegangenes Fibromyom, das bis in das rechte lig. lat. hineingewachsen ist, sodass das Ligament dachzeltähnlich an der Geschwulst in die Höhe steigt und straffgespannt erscheint. Auch das rechte Ovarium und lig. rot. ist stark angezogen und teilweise in der Geschwulst aufgegangen. Das linke Ovarium, stark vergrössert, liegt der linken oberen Geschwulstkante lose an. Davor liegt, durch das lig. rot. getrennt, ein dickes Packet stark dilatierter Venen. Adhäsionen mit Nachbarorganen besitzt der Tumor sonst nicht.

Zunächst werden die art. spermaticae und uterinae möglichst tief unten durch Umstechung unterbunden. Auf der linken Seite der Geschwulst gelingt dies auch ziemlich leicht. Rechts treten die Gefässe weniger deutlich in die Erscheinung. Dann wird möglichst tief eine Gummiligatur um den Hals des Tumors angelegt. Zur grösseren Sicherheit kommt darüber noch eine zweite. Hierauf wird die Geschwulst horizontal, etwa 2 Finger breit über des Ligatur abgetragen. Die durch diesen Schnitt eröffnete Uterinhöhle wird sofort mit 10 %iger Karbollösung geätzt. Dann wird der im Stumpfe zurückgebliebene Rest der Neubildung sorgfältig herausgeschält, sodass nur die verdickte Uterinwand übrig bleibt. Zunächst verschliesst nun eine fortlaufende Katgutnaht die Uterinhöhle. Dann folgt in drei übereinander liegenden Etagen die Vernähung der Uterinwand. Die letzte Etagennaht vereinigt nur den serösen Uterusüberzug. Nahtmaterial in der untersten Etage Seide, sonst Katgut. Darauf werden die beiden Gummiligaturen gelöst. Dabei wird eine blutende Stelle der Naht durch nachträgliche Anlegung einiger Suturen gestillt. Beide Ovarien werden mit entfernt, der Uterusstumpf versenkt. Das durchaus zufriedenstellende Befinden wurde am 10. Tage durch Diarhoe und Schmerzen im Unterleib und Magen mit geringer Temperaturerhöhung unterbrochen, wurde aber nach 4 Tagen wieder ganz normal. 3 Tage darauf kamen dieselben Erscheinungen wieder und schwanden erst, nachdem sich per vaginam beträchtliche Mengen

stark übelriechenden Eiters entleert hatten. Der eitrige Ausfluss hörte erst am 3. November ganz auf. Die Kräfte der Pat. nahmen täglich zu. Am 8. November trat unter Schmerzen in der Blasengegend und leichter Druckempfindlichkeit eine starke Resistenz in der Tiefe des rechten Parametriums auf. Innerlich fühlt man die erheblich verkleinerte Portio, den leicht beweglichen Uterusstumpf und im rechten Parametrium dicht unter der Vaginalschleimhaut eine knollige, apfelgrosse, sehr empfindliche, harte mit der Scheidenwand bereits verlötete Masse. Ordo: heisse Douche. In den folgenden Tagen verkleinerte sich dieser Tumor zusehends, während zugleich das Befinden der Pat. täglich besser wurde. Am 19. November konnte sie gesund die Klinik verlassen.

26. Fall. Besitzersfrau T., 53 J. VIIIp. Fibroma uteri. Operiert am 24. November 1888. (Figur 26.)

Pat. ist seit 29 Jahren verheiratet. Schon 1884 wurde seitens der hiesigen Klinik ein faustgrosser harter, wenig beweglicher Tumor, der von der Uterushinterwand ausging, beobachtet. Jetzt ist Pat. eine mittelgrosse, etwas verfallene, anämisch aussehende Frau. Bauchdecken schlaff mit Diastase der recti. Vom kleinen Becken steigt der sehr stark vergrösserte Uterus mit starker Anteflexion bis dicht unter den Nabel empor. Auf dem rechten Horn sitzt noch ein flacher Fibromknoten auf. Das linke Ovarium ist scheinbar zu fühlen, das rechte nicht aufzufinden. Uterus ziemlich leicht im Bauchraum beweglich. Apfelgrosser Prolaps der hinteren Vaginalwand, leichter Descensus der vorderen. Portio kurz, dick, hart, hoch im kleinen Becken, etwas hinter der Führungslinie. Das rechte Ovarium auch bei kombinierter Untersuchung nicht nachweisbar.

Bis dicht an die Symphyse heran werden die sehr dünnen Bauchdecken in der linea alba 15 cm lang durchtrennt. Der mannskopfgrosse Uterus lässt sich ohne Mühe herauswälzen und sehr weit aus dem kleinen Becken hervorziehen, sodass man von hintenher sehr leicht das Orif. int. durchfühlen kann. Die fibröse Neubildung nimmt die ganze hintere und seitliche Partie der Gebärmutter derart ein, dass die in die Länge gezogene Uterinhöhle bis dicht an die oberste Geschwulstkuppe heraufreicht. Von hier aus gehen die beiden Tuben und lig. rot. ab; beide vergrösserten Ovarien sitzen nicht weit vom Fundus ziemlich lose unten an den Tuben. Die Plexus pampini-

formes sind zu kleinfingerdicken, strotzend mit Blut gefüllten Venen erweitert. Das glatte Peritoneum erscheint verdickt. Es wird begonnen mit der Umstechung der grossen seitlichen Gefässe. Rechts wird eine Massenligatur mit starker Seide, links 2 Ligaturen angelegt. Nach doppelter Gefässunterbindung wird in der Mitte durchgeschnitten. Dann kommt eine Gummiligatur um den Uterus in der Höhe des orif. int., eine zweite unterhalb diese um den Cervix zu liegen. 2 Querfingersbreit über der oberen Ligatur wird der Uterus sammt Ligamenten nebst Tuben und Ovarien quer abgesetzt. Der Schnitt kommt dicht über das orif. int. zu liegen. Das klaffende Lumen der Uterinhöhle wird sofort mit 10^{0}_{0}iger Karbollösung energisch ausgetupft, dann die Uterinschleimhaut mit dem Messer keilförmig excidiert, und die Uterinhöhle durch eine fortlaufende, dichte Katgutnaht geschlossen. Darüber heftet eine zweite Etage von fortlaufenden Nähten mit Katgut muscularis an muscularis. Endlich folgt eine dritte Etage sero-seröser Nähte. Darnach werden beide Gummiligaturen entfernt. Bis jetzt ist kaum ein Theelöffel Blut verloren gegangen. Die nunmehr aus einigen Stichkanälen der obersten Nahtlinie stammende mässige Blutung wird durch mehrere tiefgreifende Katgutnähte gestillt. Jetzt aber blutet es sehr stark in der Gegend des Stumpfes der linken lig. lat. Hier hatte sich die Umstechungsligatur gelöst. Die blutende Stelle wird sofort aufgefunden, komprimiert und mit Katgutumstechung versorgt. Das in die Bauchhöhle geflossene Blut wird ausgetupft. 8 tiefe Seidennähte verschliessen die Bauchhöhle. Jodoformgazewatteverband. Katheterismus. Am 12. Dezember konnte Pat. geheilt die Klinik verlassen.

27. Fall. Tischlerfrau B., 42 J. I gravida. Fibromyoma uteri gravidi. Operiert am 7. März 1889.

Pat., seit Juli 1888 verheiratet, fühlte im November darauf in der linken Unterbauchgegend eine harte Geschwulst, die seitdem gewachsen ist. Pat. glaubt sich im 6. Monat der Schwangerschaft zu befinden. Sie hat eine bleiche Gesichtsfarbe. Die mammae sind voll und fest. Abdomen rechts erheblich aufgetrieben durch einen vom kleinen Becken aufsteigenden über mannskopfgrossen Tumor. Derselbe lässt sich von der vorderen Leibeswand nicht abheben und sich überhaupt nicht aus dem kleinen Becken isolieren. Dagegen kommt man links zwischen Darmbeinschaufel und Tumor mit den Fingern eine

Strecke weit hinein und kann den Tumor etwas von der Wand abdrängen. Die Kuppe der Geschwulst steht 3 Querfinger breit über dem Nabel. Ihr oberer rundlicher Contour ist aber etwas nach rechts von der Mittellinie durch eine kleine Einkerbung unterbrochen, welche sich auf der Vorderfläche des Tumors eine Strecke weit nach unten verfolgen lässt und gewissermassen die ganze Geschwulst in zwei, eine rechte und linke, abteilt. Der rechte Tumor ist weicher und stösst mit seiner Kuppe in der Mammillarlinie an den Rippensaum. Nach hinten zu erstreckt er sich bis über die Axillarlinie hinaus. Ueber beiden Tumoren herrscht gedämpfter Percussionsschall, dem rechts gelegenen ist besonders an einer Stelle ein dem Radialpuls synchrones Gefässgeräusch eigenthümlich; auch fühlt man an einzelnen Orten härtere Knollen. Durch den engen Introitus und Vagina kommt man auf die hochstehende etwas nach rechts und vorn gedrängte, sehr aufgelockerte, weiche Portio mit grübchenförmigem Muttermunde. Das Uterusgewebe geht direkt in den rechten Tumor über, die links stehende härtere Geschwulst endigt unten mit einer Kuppe in der Höhe des Beckeneingangs. Auf ihr lässt sich das Scheidengewölbe verschieben, und man fühlt dabei einige weiche Stränge, die nach dem Tumor hinziehen. Pat. hat von den heftigsten Schmerzen zu leiden, welche selbst durch starke Dosen von Morphium nur vorübergehend gelindert werden. Ihr Appetit liegt ganz darnieder. Sie verlangt dringend, selbst mit Gefahr des Lebens operiert zu werden.

Ein bis zum Nabel reichender Schnitt von 13 cm Länge in der linea alba eröffnet das Abdomen. Es bietet sich die Oberfläche des linken harten Tumors dar. Mühelos werden die vielfachen leichten Verlötungen mit der Bauchwandserosa von den Fingern des Operateurs durchtrennt. Aus dem unteren Wundwinkel entleert sich in geringer Menge eine hellbraune ascitische Flüssigkeit. Die Oberfläche des Tumors ist spiegelnd glatt von hellbrauner Farbe. Durch einen eingestossenen Troikart fliesst ein gelbbräunliches, flockiges, nicht übelriechendes Fluidum ab, von dem etwas auch, ohne dass es sich vermeiden lässt, in die Bauchhöhle geräth. Der Versuch, den Tumor mit Muzeuxschen Zangen zu fassen und zu entwickeln, misslingt; er ist eben mit dem neben ihm liegenden, stark vergrösserten Uterus sehr breit verwachsen. Erst nachdem die Bauchwunde nach oben etwas erweitert und die untere Geschwulstpartie aus der Kapsel heraus-

geschält worden ist, können beide Tumoren im Zusammenhange herausgewälzt werden. Um beide wird in der Gegend des inneren Muttermundes eine elastische Gummischnur und gleich darunter noch eine zweite angelegt, darauf 3 cm oberhalb beider Ligaturen cirkulär abgeschnitten. Das Fruchtwasser fliesst bei Eröffnung des Uterus nach aussen ab. Nach Abtragung beider Tumoren wird die in den zurückbleibenden Stumpf mündende Uterinhöhle mit 10% iger Karbolsäure geätzt und nun der Stumpf derart in den unteren Wundwinkel eingenäht, dass die Gummiligatur liegen bleibt, die Serosa des Stumpfes mit dem Peritoneum der Bauchwand vereinigt wird, darauf muscularis uteri mit den Bauchmuskeln durch Katgutnähte verbunden werden. Schliesslich wird mit Seidennähten die Bauchhaut soweit über dem Stumpf zusammengezogen, dass nur die eröffnete Uterinhöhle von aussen her zugänglich bleibt. Schluss des oberen Theiles der Bauchwunde durch 5 tiefe Seidennähte. Darm war nur wenig prolabiert. Operationsdauer $1^1/_2$ Stunden.

Gleich nach der Operation trotz normaler Temperatur auffallend hohe Pulsfrequenz. Am 11. März entleert die Wunde Eiter; derselbe dringt auch beim Verbandwechsel aus den Stichkanälen und besonders aus dem unteren Wundwinkel hervor. Unterdessen hatte sich eine hochgradige, äusserst belästigende Tympanie herausgebildet, gegen die am 13. März eine Darmpunktion durch eine Pravazsche Spritze wesentliche Erleichterung beschafft. Am 14. und 15. März lösen sich infolge der Eiterung die Nähte, der Uterusstumpf retrahiert sich, die Bauchwunde klafft in den unteren 2 Dritteln. Dabei werden tympanitisch geblähte Darmschlingen mit graugelbem Belage sichtbar. Nach Reinigung der Wunde und des Darms wird die Sekundärnaht mit Seide angelegt. Am 17. März Exitus letalis.

28. Fall. Amalie Born, Rentière, 62 J. Np. Uterusabszess. Operiert am 13. April 1890. (Fig. 28.)

Patientin ist eine grosse blasse Person von kräftigem Knochenbau, mässigem Ernährungszustande. An den Unterschenkeln geringe Oedeme. Ueber der Pulmonalis ein leichtes präsystolisches Geräusch.

Abdomen ausgedehnt, entsprechend einer Gravidität im letzten Monat und dabei Hängebauch 1. Grades. Man palpiert einen prall elastischen, bis an die Herzgrube und an den Rippensaum heranreichenden Tumor, deutlich

fluktuierend. überall gedämpften Percussionsschall gebend. Leibesumfang in Nabelhöhe 131,0 cm, 6 cm darüber 135 cm, 6 cm darunter 115 cm. Entfernung des Nabels von der Symphyse 13,5 cm.

Nach Eröffnung des Abdomens lag ein myomartiger, ziemlich harter Tumor vor, dessen lose Verklebungen sich stumpf leicht lösen liessen. Die Punktion ergab das Vorhandensein eines grossen, mit dickflüssigem Eiter und teilweise zu Klumpen konglomerierten Massen gefüllten Hohlraums. Nachdem, um letzteren leichter entfernen zu können, die Stichöffnung mit dem Knopfmesser erweitert worden war, wobei etwas Eiter in die Bauchhöhle floss, wurde der ganze Tumor durch die Bauchwunde hervorgewälzt. Um ein Hervordringen der Darmschlingen zu vermeiden, wurde der obere Wundwinkel provisorisch durch Silbersuturen geschlossen. Der Tumor erwies sich als innig mit dem Uterus in Zusammenhang stehend. Jetzt wurden die seitlichen, grossen Gefässe durch je zwei Seidensuturen abgebunden, darüber die Gummiligatur gelegt und der ganze Tumor abgetragen. Durch Einführung des Katheters hatte man sich vergewissert, dass die Blase nicht in den Bereich der Ligatur kommen konnte. Nach der Abtragung fand sich die Uterinhöhle in breiter Ausdehnung eröffnet. Der Stumpf wurde in der schon mehrmals beschriebenen Weise extrap. behandelt. Es folgte der gewöhnliche Jodoformgazeverband unter starker Kompression des Abdomens. Operationsdauer $1^1/_4$ Stunde.

Am 23. April konnten die Suturen aus der p. pr. verheilten Wunde entfernt werden. Ueber den wesentlich verkleinerten Stiel kam ein Jodoformgazeverband. Bei dem nun folgenden täglichen Verbandwechsel wurden jedesmal die oberflächlich erweichten Teile des Stumpfes beseitigt und der Stumpf mit 10%igem Chlorzink bepinselt, wodurch die gangränösen Stellen ziemlich trocken gehalten wurden. Die Umgebung des Stumpfes wurde durch ihn einhüllende Jodoformgaze vor Anätzung bewahrt. Am 18. Tage nach der Operation wurde die Gummiligatur entfernt. Nun wurde anfangs der Trichter mit Tannin bestreut, in den letzten Tagen jedoch mit 4%iger Borsäure ausgepinselt und mit Jodoformgaze locker austamponiert. Allmählich verkleinerte sich unter dieser Behandlung der Wundtrichter und Pat. wurde am 16. Mai entlassen mit der Weisung, in den Trichter Jodoformgaze einzuführen und darüber einen Heftpflasterstreifen zu tragen.

29. Fall. Arbeiterfrau Z., 43 J., VI para. Fibromyoma uteri. Operiert am 3. Mai 1890.

Seit 6 Jahren fühlt Patientin im Abdomen einen Tumor, der allmählich gewachsen ist und jetzt die Grösse eines 9 Monate schwangeren Uterus hat. Sie ist eine kleine, wohlgenährte Person von mässig starkem Knochenbau, gut entwickelten Muskeln, geringem Fettpolster. Es besteht offenbar starke Dyspnoe. Das Abdomen ist stark aufgetrieben und ein Hängebauch 2. Grades. Die Venen sind nicht erweitert, die Lymphdrüsen nicht geschwollen; der Nabel prominiert etwas. Die Vergrösserung des Abdomens ist bedingt durch einen Tumor von birnförmiger Gestalt, dessen breites Ende vorn, links und unten, dessen schmales Ende nach rechts und oben zeigt. Die Haut über dem Tumor ist überall verschieblich, er selbst nicht druckempfindlich und dabei von prall-elastischer Consistenz. Rechts oben sitzt ein hühnereigrosser, weniger praller Tumor dem beschriebenen auf. Eine geringere Hervorwölbung liegt links unten. Die Hauptausdehnung des Tumors geht nach der rechten Seite. Er stösst rechts an den Rippenbogen an, endigt links 2 Finger breit unterhalb dieser Linie. Von der Herzgrube ist er 4 Fingerbreiten entfernt. Der Leibesumfang in Nabelhöhe beträgt 94 cm, der Abstand des Nabels von der Schoossfuge 25,5 cm. Durch die stark klaffenden äusseren Genitalien stösst man auf die sehr verdickte Portio mit tiefen, seitlichen Einrissen. Nach Emporheben des Tumors kann man das vordere Scheidengewölbe und den Fundus fühlen. Die Sonde dringt nach links 2 cm über den Knopf ein.

Bei der Durchschneidung der Bauchwand wurde der ihr dicht anliegende Tumor verletzt. Er war ziemlich hart und von blassrosa Farbe. Bei einer erneuten Punktion quoll aus dem Troikart ein Blutstrahl; der starken Blutung wegen muss die Punktionsöffnung, sowie der Kapseleinschnitt zugenäht werden. Adhäsionen mit Nachbarorganen bestanden nicht. Es spannten sich von der Tumorvorderfläche zur vorderen Bauchwand straffe, breite Bänder an. Mit Muzeuxschen Zangen wurde der Tumor aus der Bauchwunde herausgewälzt, nachdem er vorher durch Anstechen mehrerer kleiner Cysten verkleinert worden war, die eine wasserklare Flüssigkeit enthielten. Der Tumor ragte nach rechts und oben dicht an den Uterus heran. Durch je 2 Ligaturen wurden die seitlich abgehenden lig. lata abgebunden, hierauf, da eine Gummiligatur

sich als ungenügend erwies, oberhalb der erwähnten Ligaturen dicht am Uterus 2 Gummiligaturen gelegt und oberhalb derselben die kolossale Neubildung abgeschnitten. Sie liess sich ganz gut aus ihrer Kapsel herausschälen. Durch eine grosse Anzahl seidener Knopfnähte wurde das Bauchfell über dem Stumpfe vereinigt, das rechte Ovarium entfernt. Der Versuch, die obere losere Gummiligatur zu entfernen, misslang. Es musste sofort eine neue an ihre Stelle gelegt werden, da eine abundante Blutung aus dem Stiele eintrat. Die Blase befand sich, wie ein eingeführter Katheter zeigte, weit unterhalb der Ligatur. Während und besonders nach der Uebernähung des Stieles füllten sich seine vorderen Partieen so mit Blut, dass sie eine weiche Geschwulst bildeten und dadurch den Stiel um die Hälfte vergrösserten. Zuletzt wurde der Stiel versenkt.

In der nachfolgenden Nacht traten heftige Wundschmerzen auf und verscheuchten den Schlaf trotz mehrerer Supposit. von Opium 0,06.

Am 5. Mai fühlt sich Pat. wesentlich erleichtert und geniesst Milch und Wein. Gegen die Blähungen am Abend wird ein Darmrohr, aber ohne Erfolg eingeführt. Auch am 6. ging es gut. Am 7. nachmittags stellt sich quälender Stuhldrang ein. Nach einer Eingiessung erfolgt dünner Stuhl, ohne Erleichterung zu bringen. Gegen Abend erscheinen heftige Leibschmerzen, Aufstossen und Erbrechen, der Puls wird frequent und klein. In wenigen Stunden bekommt das Gesicht einen verfallenen Ausdruck. Nachts werden alle Beschwerden stärker; Dyspnoe tritt auf, die Extremitäten werden kühl und am 8. Mai morgens erfolgt der exitus letalis.

30. Fall. Schneidersfrau B., 32 J. 2p. Myoma uteri. Operiert am 6. Oktober 1890.

Kurz nach ihrer zweiten und letzten Entbindung im Jahre 1888 beobachtete Patientin, dass sich auf der linken Seite des Abdomens eine Geschwulst befand, die allmählich grösser wurde.

Das Abdomen der grossen, mässig ernährten, anämisch aussehenden Frau ist stark ausgedehnt entsprechend der letzten Periode der Schwangerschaft. Von unten bis 10 cm oberhalb des Nabels ist der Perkussionsschall gedämpft, und im Bereiche der Dämpfung ist Fluktuation nachzuweisen. Links vom Nabel hört man deutlich Schneeballenknistern. Der Umfang des Abdomen in Nabelhöhe beträgt 111 cm, 6 cm darüber 107 cm, 6 cm

darunter 112 cm. Der Nabel ist von der Schoossfuge 12 cm entfernt. Der kurze Scheidenteil wird links von beweglichen, harten Massen umlagert.

Es wird in der linea alba ein 10 cm langer Schnitt bis zum Nabel durch das 2—3 cm dicke Fettpolster und die sehr dünne Muskelschicht hindurchgelegt, wobei aus dem Fettgewebe eine reichliche Blutung erfolgt. In der Bauchwunde zeigt sich der graurötliche Tumor. Aus seiner Mitte entleert sich durch einen eingestossenen Spencer-Wells-Troikart eine eiterähnliche, missfarbige, fast fäkulent riechende Flüssigkeit, etwa 3 l. Der ungefähr 2 mannskopfgrosse, nierenförmige Sack liess sich leicht mit Muzeuxschen Zangen aus der Bauchwunde herausziehen. Eine Adhäsion des ganzen Netzes wird abgebunden und durchschnitten. Um das Hineinfliessen von Geschwulstinhalt in die Bauchhöhle zu vermeiden, umbettet man den Tumor rings mit Tüchern aus 4 % Borlösung. Der sehr kurze, breite Stiel wird Sicherheits halber mit 2 Gummiligaturen umschnürt. Es lässt sich feststellen, dass der Stiel nach dem Uterus geht, dieser aber ist rings von Myommassen, die bis an die Beckenwand gehen, umlagert. 1,5 cm oberhalb der oberen Ligatur wird nun abgetragen. Die Geschwulstwand ist sehr morsch, stark ödematös, ebenso ist die mitentfernte rechte Tube bis auf Daumendicke aufgequollen. Bei der Abtragung wird die Uterushöhle breit eröffnet.

Der weitere Verlauf der Operation bietet nichts eigentümliches. Die Stielversorgung ist extrap.

Die Heilung ging ohne besondere Störung von statten; die Behandlung des Stumpfes wurde wie im Fall 28 gehandhabt. Pat. wurde am 8. November entlassen mit dem Bemerken, die Therapie, nämlich Jodoformgazewatteverband und Leibbinde, fortzusetzen.

31. Fall. Arbeiterfrau Sw., 42 J. Np. Myoma uteri. Operiert den 22. November 1890.

Pat. ist eine grosse anämische Frau mit mangelhaft entwickelter Muskulatur und Fettpolster. Sie lebt in 17jähriger steriler Ehe. Seit 1884 hat sie von Schmerzen im Abdomen zu leiden. 1885 bemerkte sie daselbst 2 knollige Geschwülste, zu denen sich 1889 eine neue hinzugesellte. Das Abdomen der Pat. ist unregelmässig aufgetrieben, am stärksten rechts vom Nabel, weniger links und unten, links oben ist es eingesunken. Die Hervorwölbungen sind bedingt durch 3 Tumoren, die untereinander in Zusammen-

hang stehen, dagegen mit Bauch- und Beckenwandungen nicht verbunden sind und sich vollkommen aus dem kleinen Becken herausheben lassen. Die beiden grösseren Tumoren rechts oben und links unten sind von Kindskopfgrösse und harter Consistenz. Währed der erstere eine nach unten gerichtete scharfe Kante hat, sitzen letzterem 4 wallnussgrosse Knollen auf, von denen einer durch einen Stiel mit der Hauptmasse verbunden ist. Die Consistenz des letzten strausseneigrossen Tumors ist weich, fluctuirend. Aeussere Genitalien und Vagina normal. Portio nach links verschoben. Uterus sieht nach rechts und unten; seine Höhle ist um 1 cm verlängert.

Ein Bauchschnitt von der Symphyse bis zum Nabel bringt die aus 3 Hauptknollen zusammengesetzte Neubildung zum Vorschein, wobei sich etwas helle, ascitische Flüssigkeit entleert. Die beiden unten gelegenen Geschwülste lassen sich durch Muzeuxscher Zangen leicht herausbringen. Viel Schwierigkeiten macht der rechts oben gelegene Tumor; doch wurde auch dieser durch längeren Zug nach links und unten aus der Bauchwunde entwickelt. Die dünne Verbindung zwischen ihm und den unteren Tumoren reisst ein und blutet stark. Der Stiel wird daher mit einer Gummiligatur umschnürt und der Tumor abgetragen. Die beiden anderen Tumoren setzen sich nach unten in den Uterus fort. Die Harnblase wird durch einen Katheter markirt; sie geht bis dicht an den Tumor. Etwas darüber werden 2 Gummiligaturen so fest wie möglich um den Tumor gelegt. Die mächtigen Gefässe, die an beiden Kanten des Tumors in die Höhe steigen, werden über der Gummiligatur noch isolirt umstochen. Hierauf wird der Tumor über der Gummiligatur abgetragen. Der Stumpf wird durch Herauspräparieren einer Anzahl von Myomknoten sehr verkleinert. Die Schleimhaut der mit eröffneten Uterinhöhle wird, soweit es geht, kegelförmig excidiert und die Auffrischung mit 10% Karbollösung ausgewischt. Wie die nun folgende extrap. Stumpfbehandlung vor sich ging, ist aus vorhergehenden Fällen ersichtlich. Der weitere Verlauf war günstig. Am 3. Januar 1891 wurde Pat. entlassen.

Unter den 31 Fällen sassen 14 Tumoren, also beinahe die Hälfte subserös, 12 intramural, 2 hatten sich der Hauptsache nach in den breiten Mutterbändern entwickelt,

und 3 Mal lag uterus fibromatosus vor, d. h. die Wand war von zahlreichen Myomen durchsetzt und die Oberfläche trug gleichfalls eine grosse Zahl derselben. Ein Lieblingssitz der Geschwülste war, wie auch sonst von Anderen beobachtet worden ist, die hintere Uterinwand und der Fundus. Jedoch muss bemerkt werden, dass in 3 Fällen nicht, wie ursprünglich angenommen war, Myom, sondern Sarkom vorlag, ein Irrtum, der ohne Bedeutung war, da die betr. Fälle gegenüber der Frage der Operation wie Myome behandelt wurden. Aehneln doch überhaupt die fibroiden Sarkomae des Uterus in ihrem äusseren Verhalten den Myomen ganz besonders, welchem Umstande sie ja auch den Namen „recidivierendes Uterusfibroid“* verdanken. Im Falle 30 handelte es sich um ein vereitertes subseröses Fibrom. Die Geschwulst war 2 Mannsköpfe gross, zeigte auf der Oberfläche zahllose punktförmige Blutungen und einzelne diffuse, blaurote Hämorrhagien. Der Oberfläche lagen dicht einige walnussgrosse Cysten mit wasserklarem Inhalt an. Die Hauptmasse des Tumors aber umschloss eine Höhle mit grünlichem, fötid riechendem, eiterigem Inhalte. Die Wand war mit eiterig zerfallenen Gewebsfetzen behangen. Weit interessanter war das Ergebnis der pathologisch-anatomischen Untersuchung im Falle 28. Es war nämlich ein parenchymatöser Uterusabszess, wahrscheinlich aus einem intramuralen Fibromyom hervorgegangen. An dem amputierten Gebilde (Fig. 28) befand sich noch ein 8 cm langer Teil der Uterinhöhle (u); die eine Tube (t) setzte sich 1 cm, die andere 15 cm weit vom Ende des cavum uteri an, welches sonst von der hyperplastischen, das Dach des Uterus bildenden Muskelschicht um 13 cm überragt wird. Nach breiter Eröffnung des Tumors a zeigte sich als Inhalt fast 2 Pfund einer dicken, grauweisslichen Eitermasse, in der sich noch ein fester, rundlicher Klumpen aus nekrotischem fibrillärem Bindegewebe vorfand. Die Wand, inwendig rauh und zottig behangen, bestand, von aussen nach innen gerechnet, aus den Schichten von Uterusmuskulatur, breiig nekrotischem Gewebe, fibrillärem Bindegewebe und zerfetztem, nekrotischem Gewebe.

Einen höchst seltenen Befund bot Fall 29. Hier lag eine Doppelbildung des Uterus vor, die bei Lebzeiten der Patientin nicht diagnostiziert worden war. Es war ein ut. bicornis unicollis. Bei der Operation war der fundus

* Schröder, Handbuch d weibl. Geschl.-Krankh. 1890. S. 338.

des rechten Uterus so von der Ligatur gefasst worden, dass noch 2 cm Uterushöhle jenseits derselben lag. Die von Schleimhaut ausgekleidete Höhle des rechten Ut. mündete rechts in den breiten Cervikalkanal in die Scheide, vollständig getrennt von dem linksseitigen Uterus. Auf der rechten Seite des rechten Ut. liess sich an dessen Fundus die Tube noch eine Strecke weit verfolgen, endigte dann aber abgeschnitten an einer Ligatur. Vom Ovarium und Parovarium war nichts zu sehen: der über Mannskopf grosse Tumor erwies sich histologisch als Fibromyom.

Wenden wir uns nun zu der Epikrise der Operationen. Von den angeführten 31 Operirten starben 6; das ergiebt eine Mortalität von $19^1/_3$. Ein Vergleich mit den Resultaten der 15 Myomektomien, welche in der hiesigen gynäk. Klinik in den Jahren von 1883—86 ausgeführt worden sind, lässt erkennen, dass die Sterblichkeit früher $13^1/_3\,^0/_0$, bei den späteren Fällen $19^1/_3\,^0/_0$ betrug. Dabei darf jedoch nicht ausser Acht gelassen werden, dass, wie ein Vergleich beider Serien sofort beweist, in den letzten Jahren eine Reihe höchst schwieriger Operationen gemacht worden ist, die früher wahrscheinlich als inoperabel zurückgewiesen worden wären.

Wenn wir die Operationen nach der Art der Stielversorgung sondern, erhalten wir auf 25 mit intrap. Stielbehandlung Operierte 5 Todesfälle, während von 6 extrap. Behandelten 1 starb. Demnach hätte die erste Methode eine Mortalität von $20\,^0/_0$, die letztere eine solche von $16^2/_3\,^0/_0$.

Dieser nicht unbedeutende Unterschied kann nicht erklärt werden durch die grösseren Schwierigkeiten, welche etwa die intrap. behandelten Fälle geboten hätten; denn gerade im Gegenteil waren die extrap. behandelten Fälle weitaus schwieriger sowohl wegen ihrer Grösse, als auch des Gefässreichtums und hinsichtlich ihres Verhältnisses zu Blase und Mastdarm.

Von vielen Operateuren wird nun, und zwar nicht mit Unrecht, der Eröffnung der Uterinhöhle ein grosser Einfluss auf den Ausfall der Operationen zugeschrieben, weil dann Keime aus der Gebärmutterhöhle in den Bauchfellraum gelangen können und daher die Durchführung der Antisepsis eine viel schwierigere ist. Aber auf das Resultat der vorliegenden Operationen kann dieses Moment keinen Einfluss gehabt haben; denn bei der intrap. Gruppe wurde der Ut. 5 mal eröffnet und alle 5 Frauen kamen durch. Bei den 6 extrap. Fällen musste der Ut. jedesmal eröffnet werden, also auch in dem ungünstig verlaufenden

Falle. Andrerseits beweist dieser negative Einfluss der Uterinhöhleneröffnung, dass die antiseptischen Vorsichtsmassregeln erfolgreich gehandhabt worden sind.

Bei den 5 ungünstigen Ausgängen der intrap. Methode konnte die Sektion in 2 Fällen adhäsive Peritonitis mit Ileus als mutmassliche Todesursache feststellen; der dritte Fall endigte durch Verblutung. 2 Sektionen wurden verweigert; jedoch lassen die Erscheinungen, unter denen hier der exitus eintrat, auf die gleiche Todesursache schliessen. Der eine unglückliche Ausgang bei extrap. Behandlung erfolgte wegen cirk. eiteriger Peritonitis. Somit kam bei jener Methode die Verblutung häufiger vor, und verhältnismässig gleich oft bei beiden Sepsis. Hieraus kann man entnehmen, nach welcher Richtung hin die Operationsverfahren noch vervollkommnet werden müssen.

Fritsch hatte bei intrap. Stielbehandlung eine Mortalität von $40^7/_9$ %, Leopold eine solche von 22,7 %. Jener zählte bei intrap. Methode $15^1/_6$ % Todesfälle, dieser 20 %.

Leopold giebt dem extrap. Verfahren den Vorzug. „Zweifellos liessen sich mit dem anderen Verfahren auch gute Erfolge erzielen, aber der Verlauf hinge trotz allen Verbesserungen auch heute noch von unberechenbaren Nebenumständen ab.“ Fritsch sucht die grössere Sterblichkeit nach intrap. Stielversorgunng zu erklären. „Bei allen Laparotomien bleibe, wenn auch nur wenig, Luft in der Bauchhöhle zurück, mit welcher doch leicht Keime hineingelangen können. Nun besitze das gesunde Bauchfell die Fähigkeit, wenige Keime unschädlich zu machen. Jedoch könne diese Resorptionskraft durch schlechte Blutbeschaffenheit, Herzschwäche u. s. w. beeinträchtigt werden. Ebenso schädlich wirken operative Eingriffe, besonders lange dauernde. Das Abtrocknen der Serosa an der Luft, das Fehlen des Druckes der Bauchdecken und die dadurch entstehende Hyperämie der Bauchdecken, des Trauma der operierenden Hand und des Schwammes, Desinficientien, wenn sie zu stark oder ungeeignet, zu kalt oder zu heiss angewendet werden, stören die Peritonäumfunktion. Alle diese Momente schaffen Bedingungen für Ansiedelung und Wirksamkeit der Coccen. Bei der extrap. Methode dagegen wird die Wunde mit ihren Secreten ausgeschaltet, die völlig abgeschlossene Bauchhöhle bleibt zurück, nirgends ist das Austreten eines Tropfens Blutes in dieselbe möglich. Die Gefahren des Nachsickerns

von Blut nach Aufhören der Zerrung und der Narkose, die Gefahr der Bildung einer Nährflüssigkeit, der Ansammlung dieses Secretes sind vermieden. Entstehen aber dennoch Secrete als Folge der Läsion des Bauchfelles, so kommen sie mit gesundem, funktionsfähigem, nicht misshandeltem Bauchfelle in Berührung, durch das sie schnell resorbiert und unschädlich gemacht werden. Der Teil des Bauchfelles, der durch die Naht, den Druck der Ligaturen, in seiner Funktion beeinträchtigt ist, wird an das peritoneum parietale angenäht, an die Bauchdecken aufgehängt und somit von den Secreten ferngehalten. Das Bauchfell des Beckenbodens wird gleichsam nachgezogen, es kommen intakte Partieen an die tiefsten Stellen des Bauchfellraumes.

Gestützt auf die Erfahrungen, welche aus den von Herrn Geheimrat Dohrn operierten oben beschriebenen Fällen gewonnen sind, sowie auf die Erfahrungen anderer Operateure, wie sie in den bereits erwähnten Arbeiten vorliegen, glaubt Verfasser mit Recht behaupten zu dürfen, dass sowohl die intraperitoneale, wie die extrap. Stielbehandlung neben einander ihre volle Berechtigung haben, und keine von beiden so beschaffen sei, dass sie durchweg in allen Fällen angewendet werden könne; es sei vielmehr die Aufgabe des Operateurs, in jedem einzelnen Falle diejenige Methode zu wählen, welche nach der Grösse, dem Sitze und der pathologisch-anatomischen Beschaffenheit der Geschwulst, endlich nach dem Zustande der Patientin am Platze zu sein scheine.

Litteraturnachweis.

Leopold, Operative Behdlg. d. Uterusmyome 1890.
Schröder, Krankhtn. d. weibl. Geschlechtsorgane. 1890.
Spencer Wells, Med. Times and Gazette. 1884.
Zweifel, Stielbehandlg. bei Myomektomien. 1889.
Fritsch, in Volkmanns klin. Vorträgen Nr. 339.
Winckel, ebenda Nr. 98.
Jacoby, 15 Fälle v. Laparotomie u. s. w. Inaug.-Diss. zu Königsberg 1888.
A. Martin, Ueber die Stielversorgung nach Myom-Operationen; Berl. klin. Wochenschrift 1885 Nr. 3.
Hofmeier, Die Myomotomie. 1884.

Zum Schlusse meiner Arbeit erfülle ich die angenehme Pflicht, Herrn Geh. Medizinalrath Prof. Dr. **Dohrn,** meinem hochverehrten Lehrer, für die gütige Ueberlassung des Materials und das der Arbeit zugewandte Interesse meinen besten Dank auszusprechen.

Thesen:

1. Bei Infektionskrankheiten, vorzüglich bei Unterleibstyphus, ist auf eine genügende Wasserzufuhr durch Einführung grösserer Flüssigkeitsmengen per os zu achten.

2. Die Sterilität bei Uterusmyomen ist als Folgeerscheinung dieser Geschwülste aufzufassen, nicht aber als Ursache der Geschwulstbildung.

Lebenslauf.

Verfasser, Theodor Cohn, Sohn des Kaufmanns Bernhard Cohn, geboren am 9. April 1867 zu Krzyzanzowitz in Oberschlesien, besuchte in Beuthen Oberschl., wohin seine Eltern bald verzogen, die Elementarschule und sodann das Gymnasium daselbst, welches er Ostern 1886 mit dem Zeugnis der Reife verliess. Hierauf studierte er in Breslau 4 Semester Medizin und bestand am 23. Februar 1888 das tentamen physicum. 5 Semester hindurch widmete er sich in Königsberg dem medizinischen Studium und genügte zugleich seiner halbjährigen Dienstpflicht mit der Waffe. Am 13. Februar 1891 beendigte er das medizinische Staatsexamen und trat am 15. März als einjährig-freiwilliger Arzt in das Westpreussische Feldartillerie-Regiment Nr. 16 hierselbst ein. Am 16. Juli 1891 bestand er das Examen rigorosum.

Während seiner Studienzeit besuchte er die Vorlesungen, Kliniken und Kurse folgender Herren:

in Breslau:

Born, Ferd. Cohn, Hasse, Heidenhain, Hirt, Meyer, Röhmann, Roux, Schneider, Schönlein;

in Königsberg:

Dohrn, Fränkel, v. Hippel, Jaffe, Lichtheim, Meschede, Michelson, Mikulicz, Münster, Nauwerk, Neumann, Schneider, Schreiber, Stetter, Stieda, Treitel, Vossius.

Allen diesen, seinen hochverehrten Lehrern wird Verfasser stets eine dankbare Gesinnung bewahren.

I. Einfache Myomectomien.

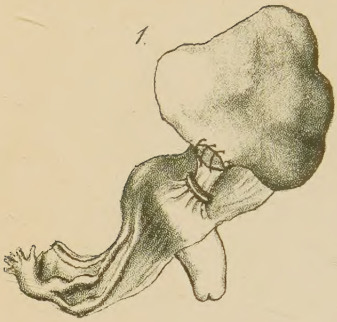

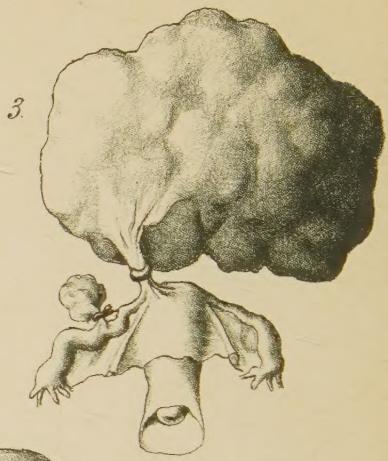

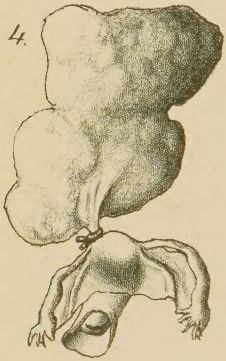

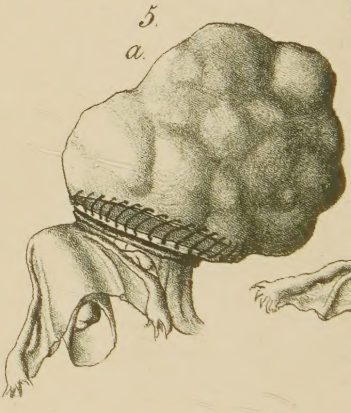

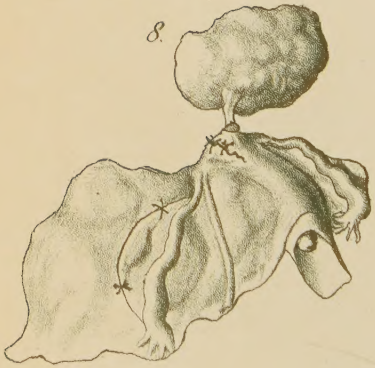

Theod. Cohn pinx.

II. Enucleationen.

15.

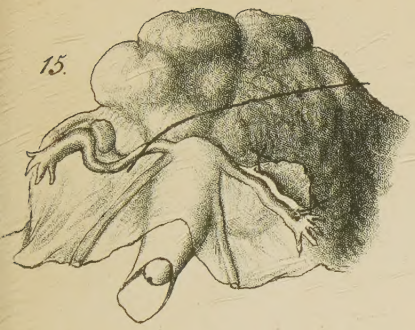

18.

19.

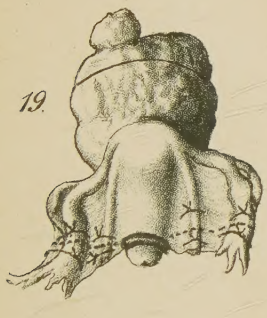

20.

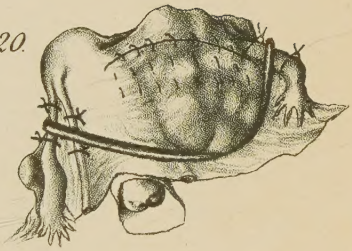

III. Hysteromyomectomien.

26.

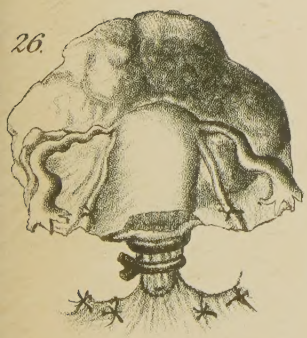

28.

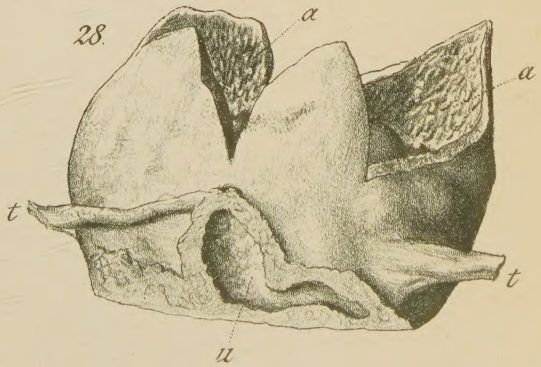

Druck v. H. Schwarz.